FACULTÉ DE MÉDECINE DE PARIS

Année 1885 — N° 319

THÈSE

POUR

LE DOCTORAT EN MÉDECINE

Présentée et soutenue le 27 Juillet 1885, à 1 heure.

PAR MARCEL FOUCHARD

Né au Mans (Sarthe), le 23 novembre 1855.

Ancien chef de clinique ophtalmologique (1880-1885.)

DU GLIOME DE LA RÉTINE

Président : M. TRÉLAT, *professeur.*

Juges : MM. GUYON, *professeur.* SECOND, KIRMISSON, *agrégés.*

Le Candidat répondra aux questions qui lui seront faites sur les diverses parties de l'enseignement médical.

PARIS

A. PARENT, IMPRIMEUR DE LA FACULTÉ DE MÉDECINE

A. DAVY, Successeur

52, RUE MADAME ET RUE MONSIEUR-LE-PRINCE, 14

1885

FACULTÉ DE MÉDECINE DE PARIS

Doyen..... M. BÉCLARD

Professeurs.....	MM.
Anatomie	SAPPEY.
Physiologie	BECLARD.
Physique médicale	GAVARRET.
Chimie organique et chimie minérale	GAUTIER.
Histoire naturelle médicale	BAILLON.
Pathologie et thérapeutique générales	BOUCHARD.
Pathologie médicale	PETER. DAMASCHINO.
Pathologie chirurgicale	GUYON. LANNELONGUE
Anatomie pathologique	CORNIL.
Histologie	ROBIN.
Opérations et appareils	DUPLAY.
Pharmacologie	REGNAULD.
Thérapeutique et matière médicale	HAYEM.
Hygiène	N.
Médecine légale	BROUARDEL.
Accouchements, maladies des femmes en couche et des enfants nouveau-nés	TARNIER.
Histoire de la médecine et de la chirurgie	LABOULBÈNE.
Pathologie comparée et expérimentale	VULPIAN.
Clinique médicale	SEE (G.). JACCOUD. HARDY. POTAIN
Clinique des maladies des enfants	GRANCHER.
Clinique de pathologie mentale et des maladies de l'encéphale	BALL.
Clinique des maladies syphilitiques	FOURNIER.
Clinique des maladies nerveuses	CHARCOT.
Clinique chirurgicale	RICHET. VERNEUIL. TRELAT. LE FORT.
Clinique ophthalmologique	PANAS.
Clinique d'accouchements	PAJOT.

DOYEN HONORAIRE : M. VULPIAN

Professeurs honoraires : MM. GOSSELIN, BOUCHARDAT.

Agrégés en exercice.

MM.	MM.	MM.	MM.
BLANCHARD.	GUEBHARD.	PEYROT.	RIBEMONT-DESSAIGNES.
BOUILLY.	HALLOPEAU.	PINARD.	RICHELOT.
BUDIN.	HANOT.	POUCHET.	Ch. RICHET.
CAMPENON.	HANRIOT.	QUINQUAUD.	ROBIN (Albert).
CHARPENTIER.	HUMBERT.	RAYMOND.	SEGOND.
DEBOVE.	HUTINEL.	RECLUS.	STRAUS.
FARABEUF, chef des travaux anatomiques.	JOFFROY.	REMY.	TERRILLON.
GARIEL.	KIRMISSON.	RENDU.	TROISIER.
	LANDOUZY.	REYNIER.	

Secrétaire de la Faculté : CH. PUPIN.

Par délibération en date du 9 décembre 1789, l'École a arrêté que les opinions émises dans les dissertations qui lui seront présentées, doivent être considérées comme propres à leurs auteurs, et qu'elle n'entend leur donner aucune approbation ni improbation.

A MON PÈRE ET A MA MÈRE

A MES GRAND'MÈRES

croissance morbifique (1), dit-il, présente l'apparence de la substance médullaire; elle est formée dune matière opaque blanchâtre, homogène et offrant la consistance du cerveau; elle devient ensuite une pulpe diffluente si on l'expose à l'air libre. Sa consistance n'est pas la même dans toutes ses parties. Quelquefois la matière qu'elle contient ressemble à de la bouillie, d'autres fois elle est plus ferme que la partie résistante d'un cerveau frais. La coloration de la tumeur présente aussi des différences. Très communément, elle possède et la teinte et la consistance de la matière encéphalique. Dans quelques cas, une de ses parties est plus rouge et ressemble à de la chair (*sarcôma*); d'autres fois enfin on prendrait cette substance morbide pour un caillot de sang.

N'existe-t-il pas, ajoute Andral, la plus grande ressemblance entre cette description de fongus hématode, et celle du sarcome médullaire par Abernethy, et surtout celle de la matière encéphaloïde par Laennec.

En 1820, parut le Mémoire de Maunoir (2) (de Genève) lequel fit faire un grand pas à la question. A lui revient le mérite d'avoir établi une distinction et une localisation. Il distingua le fongus hématode dont il plaça l'origine dans la choroïde, et le fongus médullaire naissant dans la membrane nerveuse. « Fungi

(1) Wardrop. Cité dans Andral. Précis d'anatomie pathologique, t. I, 1829.

(2) Maunoir. Sur le fungus médullaire et hématode. Paris et Genève, 1820.

« medullaris in systemate nervoso, fungi autem hœ-
« matodis in vasculo originem posuit (1) ».

Le fongus hématode naissant dans la choroïde répond parfaitement au sarcome actuel de cette membrane, et le fongus médullaire, à ce que nous appelons aujourd'hui le gliôme de la rétine.

Avec Laennec (2) la question entre dans une phase nouvelle; il décrivit une tumeur de l'œil, maligne et infectieuse, et il l'appela cancer encéphaloïde, nom qui lui resta jusqu'à Virchow. Laennec, avec les seuls ressources de l'observation, nous paraît pressentir, pour ainsi dire, la nature intime qui fut assignée plus tard à la tumeur par les micrographes.

Trousseau et Leblanc (3), dans leurs recherches anatomo-pathologiques faites au clos d'équarissage de Montfaucon (1827-1828) confirment les caractères de la matière *encephaloïde* ou *cérébriforme* indiqués par Laennec.

A l'état de crudité, ce sont des tumeurs arrondies, isolées du tissu qui les contient par du tissu cellulaire lâche, pourvues de veines grosses et nombreuses; ce tissu cellulaire offre des prolongements et des cloisons fibro-cellulaires. Ces loges contiennent un tissu d'un blanc crême, de consistance analogue à du lard frais,

(1) J. Schayer Eliason. Sur le cancer de l'œil. Thèse inaugurale. Berlin, 1827, p. 23.

(2) Laënnec. Dict. des sc. méd., t. II, p. 58, 1826 et Journal de Corvisart, t. IX.

(4) Trousseau et Leblanc. Archives générales de médecine, t. XVIII, p. 341, 1828.

ce tissu ne crie pas si on le coupe ; la tumeur encéphaloïde cède sous le doigt.

A la période du ramollissement, la surface du cancer est mamelonnée, et simule des circonvolutions semblables à celles du cerveau. Le tissu lamineux s'est condensé en une membrane fine, transparente, qui a beaucoup de rapports avec l'arachnoïde.

Au-dessous rampe une innombrable quantité de veines dont les plus gros troncs occupent les anfractuosités de la tumeur, ce qui simule parfaitement la pie-mère. La masse cède sous le doigt, mais si on cesse de la presser, elle revient sur elle-même comme un ballon rempli d'air.

Si on l'incise, la plupart des lobules ont une couleur et une consistance analogues à celles du cerveau d'un homme adulte.

Nous avons crû intéressant de reproduire cette description complète du cancer encéphaloïde, afin que l'on voie bien ce que les anciens auteurs entendaient par tissu encéphaloïde.

En même temps que ces recherches se faisaient en France, l'étranger s'occupait également de cette question.

En Italie Scarpa (1) et Panizza (2) niaient que le fongus médullaire ait pour origine la rétine. Panizza

(1) Scarpa. Traité des principales maladies des yeux. Trad. par Fournier, Pescay et Bégin, t. II. Paris, 1821.

(2) Panizza. Annotazioni anatomico-chirurchiche sol fungo medullare dell' occhio. Pavia, 1821-26.

prétendait que le fongus était chez tous à l'état latent et qu'il se développait à l'occasion d'une cause quelconque.

En Allemagne, Wishart (1) plaçait l'origine du sarcome médullaire dans la rétine, le plus souvent, auprès de l'entrée du nerf optique. Günther (2) croyait à la production du fongus médullaire dans l'humeur vitrée, quelquefois dans la choroïde, quelquefois même dans l'iris.

Weller (3) partageait l'avis de Wishart et admettait que la portion de la rétine la plus voisine du nerf optique était la première affectée dans le fongus médullaire de l'œil.

A l'exemple des précédents auteurs, à l'exemple aussi de Wardrop et de Maunoir, la rétine fut admise comme point de départ du fongus par Kannstadt (4).

En 1836, von Langenbeck définissait l'encéphaloïde de la rétine ou plutôt le markschwamm, une hyperplasie des granulations rétiniennes.

Chelius décrivait ainsi le cancer encéphaloïde de l'œil : « C'est une masse fongueuse semblable au cer-
« veau, à de la lymphe coagulée, à de la gélatine;

(1) Wishart. Archiv. f. medicinische Erfahrung von Horn, Nasse, Heineke u. Wagner. Berlin, 1823.

(2) Günther. Analecta ad anatomiam fongi medullaris. Diss. inaugur. Lipsiæ. 1824.

(3) Weller. Krankheiten der menschlichen Augen. Berlin, 1826.

(4) Kannstadt. Ueber der Markschwamm des Auges und der amuaurotische Katzenauge. Wurtzbourg, 1831.

« c'est une bouillie assez analogue aux polypes mu-
« queux : quelquefois même son tissu offre quelque
« ressemblance avec le tissu de la rate ou du placenta :
« il présente diverses colorations. » Cette description fut confirmée à cette époque en France par Cruveilhier (2) et P. Bérard, en Allemagne par Lobstein, Walther, Muller etc...

Ces différentes recherches mettent un terme à la première période historique que j'appellerai volontiers à l'exemple de Hirschberg, la période préhistologique.

Avec la découverte du microscope, nous entrons dans une ère toute nouvelle, ère qui sera féconde en travaux ayant pour objet la détermination de la nature de cette tumeur maligne, infectieuse, son point d'origine, son mode de développement et de propagation ; etc...

Cette nouvelle période constituera pour nous l'étude même du gliôme de la rétine au point de vue anatomo-pathologique (3).

(1) Chelius. Traité prat. des mal. des yeux. Trad. par Ruef et Digler, 2e vol. p. 463, 1839.

(2) Cruveilhier. Anatom. pathologique. Ve livr., p. 3.

(3) Outre les dénominations différentes que nous avons données de l'affection qui nous occupe, notons celle de *céphalome* donnée par Hooper (morbid anatomy of the human brain, p. 13) et par Carswell (Pathol. anatom., art. Carcinoma) et encore celle d'*encéphalome*, donnée par Craignié (Element of gener and pathol. anatomy, p. 852.

ANATOMIE NORMALE DE LA RÉTINE.

Nous devons pour l'intelligence de ce qui va suivre donner un aperçu rapide de l'anatomie de la rétine. Comment en effet pourrions-nous faire un pas dans l'étude anatomo-pathologique des tumeurs de cette membrane, si nous ne connaissions pas le sol dans lequel elles naissent et se développent.

Nous prendrons pour guide dans cette étude ce qu'en ont écrit nos maîtres, comptant insister surtout sur la structure histologique qui nous intéresse au plus haut point; car dans les examens des pièces anatomiques, il sera souvent question des différentes couches et des éléments normaux du tissu rétinien, ainsi que des rapports affectés par le néoplasme avec telle ou telle partie de ce tissu.

On doit considérer la rétine comme une expansion du cerveau, susceptible de recevoir l'impression de la lumière. Il importe, avant de commencer l'étude de la rétine, de retracer brièvement les diverses phases de son développement (1).

La rétine se développe aux dépens de la vésicule cérébrale antérieure. Dès le début de la vie embryonnaire, cette vésicule envoie deux prolongements latéraux qui arrivent presque au contact de l'ectoderme et qui forment les vésicules oculaires primitives. Ces vésicules d'abord

(1) Cette étude sur l'embryologie de la rétine est extraite du cours de M. le prof. Ranvier, au Collège de France. Rédigé par Desfosses. Arch. d'opht., t. I, 1882.

sphériques, sont bientôt déformées par le bourgeon cristallinien qui en se développant refoule leur paroi antérieure contre la postérieure, de sorte que, sur la coupe, leur ensemble a l'aspect d'un croissant formé de deux feuillets. L'antérieur formera toutes les couches de la rétine moins l'épithélium pigmenté, le postérieur ne constituera que cet épithélium.

A ce moment, le feuillet réfléchi conserve toujours la structure des centres, c'est-à-dire qu'il est constitué par une seule rangée de cellules cylindriques, dont les noyaux sont situés à des hauteurs inégales, tandis que le feuillet pariétal diminue d'épaisseur. Peu à peu les diverses couches de la rétine se différencient, et leur développement continue jusqu'à la naissance.

Située entre la choroïde et le corps vitré, continue en arrière avec le nerf optique qui semble s'épanouir pour lui donner naissance, limitée en avant par le bord festonné de la zone de Zinn, la rétine présente la forme d'un segment de sphère tourné par sa concavité vers la pupille, c'est-à-dire vers l'horizon.

La face externe ou convexe de la rétine s'applique à la couche pigmentaire de la choroïde sans lui adhérer.

La face interne ou concave recouvre le corps vitré avec lequel elle n'a que des rapports de contiguïté. Dans l'état physiologique, elle est unie. Dans l'état cadavérique, elle présente des plis antéro-postérieurs d'autant plus prononcés que l'œil est plus flétri. Sur sa face postérieure, on voit un pli transversal remarquable par la présence d'une tache, la tache jaune,

dont le contour présente une teinte plus pâle, qui se déprime et s'amincit tellement dans le point le plus déformé que celui-ci revêt l'aspect d'un pertuis (*foramen centrale*, trou central), situé à 3 mm. et demi en dehors du nerf optique.

Par son extrémité postérieure, la rétine se continue avec le nerf optique. Au niveau de ce point de continuité, le nerf optique présente un étranglement. L'extrémité antérieure du nerf revêt l'aspect d'une cupule légèrement excavée : c'est la papille optique.

A son extrémité antérieure, la rétine se termine par une circonférence festonnée et dentelée (l'ora serrata) qui correspond exactement au bord festonné de la zone choroïdienne et de la zone de Zinn. La rétine se continue encore sur le corps ciliaire et même sur la face postérieure à l'iris.

D'après Robin, la rétine se compose, en allant de dedans en dehors, des couches suivantes :

a) La couche des cônes et des bâtonnets ou membrane de Jacob ; les bâtonnets formés de deux parties, une extrémité externe enveloppée par les prolongements de l'épithelium choroïdien, une extrémité interne traversant la limitante externe et se prolongeant par un filament très fin qui va rejoindre les cellules nerveuses des couches plus profondes. Les cônes ont la forme de bouteilles dont le fond reposerait sur la limitante externe. Les cônes sont écartés les uns des autres d'une manière égale à peu près, et les intervalles sont remplis par les bâtonnets. Tous les cônes et tous les bâtonnets portent à leur extrémité anté-

rieure un petit noyau sphérique, homogène; *b*) la couche granuleuse externe; *c*) la couche intermédiaire; *d*) la couche granuleuse interne. Ces trois couches n'en font, à proprement parler, qu'une seule. Les couches granuleuses externe et interne sont formées de myélocytes, tant noyaux que cellules, lesquelles sont souvent petites et irrégulières; mais les noyaux prédominent. Ils sont plongés au milieu d'une matière amorphe semblable à la substance cérébrale grise. La couche intermédiaire ne contient pas de myélocytes; elle est formée de matière amorphe finement granuleuse traversée de nombreux cylindres-axes; *e*) la couche granuleuse grise; elle ressemble beaucoup à la matière amorphe de la substance grise cérébrale; elle renferme en outre des cloisons, dites fibres de Muller, et des fibres nerveuses sortant des cellules multipolaires; *f*) la couche des cellules multipolaires; ces cellules sont analogues à celles des centres nerveux disposées sur une seule rangée. Elles donnent un prolongement qui se continue dans la couche des tubes nerveux et d'autres qui pénètrent dans la couche granuleuse : cette couche est très épaisse, elle est formée de plusieurs rangées de cellules superposées, la plupart à l'état de noyaux avec un mince corps cellulaire; le nombre de ces rangées est variable suivant les points. *g*) la couche de l'épanouissement du nerf optique; elle est formée de tubes nerveux comme ceux des centres, c'est-à-dire sans gaine de Schwann, variqueux, disposés en faisceaux séparés par les fibres de Muller. La couche qu'ils forment va en s'amincissant de la papille à la

zone de Zinn; elle n'existe pas au niveau de la tache jaune; *h*) la limitante interne; c'est une membrane amorphe résistante mécaniquement et chimiquement. Elle règne dans toute l'étendue de la rétine et se continue en avant avec la zone de Zinn. La face interne est en rapport avec les vaisseaux rétiniens. Sa face externe reçoit perpendiculairement des sortes de colonnettes qui s'étalent sur elle et montent dans toute l'épaisseur de la rétine, comme pour lui faire une charpente.

Ce sont les fibres de Muller. Ces fibres de Muller manquent au niveau de la tache jaune. Elles sont unies à des noyaux qui sont distincts des myélocytes.

Depuis Robin, plusieurs classifications des couches de la rétine ont été successivement proposées; citons celle de Max Schultze (Arch. f. micr. Anatomie, 1873), celle de M. Muller (Beitr. zur Anat. u. Physiol., 1874), et plus récemment celle de Ranvier (1) qui est intéressante à connaître; cet auteur admet onze couches qui sont, de dehors en dedans : la couche limitante interne, la couche de fibres du nerf optique, la couche des cellules multipolaires, le plexus cérébral, la couche de cellules unipolaires, celle des cellules bipolaires, la couche basale, celle des cellules visuelles, la membrane limitante externe, la couche des cônes et des bâtonnets, la couche des cellules de soutènement, (couches de fibres Muller, d'après Schultze).

Outre ces éléments nobles, il existe une substance

(1) Ranvier. Traité technique d'histologie, p. 954, 1882.

de remplissage ou de soutènement; c'est la névroglie (glu nerveuse, ciment nerveux).

De nombreuses discussions, dit Ranvier (1), ont eu lieu au sujet de la nature et de la constitution de la névroglie. Leber la considérait comme formée d'éléments cellulaires ramifiés, s'anastomosant par des expansions fibrillaires et formant un réseau autour des tubes nerveux. Schwalbe n'admet pas la nature fibrillaire de la névroglie; pour cet auteur, elle est constituée par une substance liquide au sein de laquelle se rencontrent des cellules plates analogues à celles du tissu conjonctif intra-fasciculaire des nerfs ordinaires.

Pour Ranvier, la névroglie est constituée par des fibres trés fines, des cellules polyédriques et quelques cellules étoilées. On ne peut admettre que les fibrilles de la névroglie soient les prolongements des cellules étoilées, en raison de la rareté de ces cellules étoilées relativement au nombre de fibrilles qui se trouvent dans chaque faisceau nerveux.

Telle est dans ces grandes lignes la structure de la rétine qui nous servira de guide dans l'étude anatomo-pathologique du gliôme rétinien que nous allons maintenant entreprendre.

ANATOMIE-PATHOLOGIQUE DU GLIOME DE LA RÉTINE.

Avant d'entrer dans le vif de la question anatomo-pathologique du gliôme rétinien, je demande la per-

(1) Ranvier. Loc. cit. Arch. d'ophtalm., t. II, 1882, p. 116

mission de formuler quelques observations et de faire quelques réserves.

Je n'ai pas l'intention de faire de ce chapitre, un chapitre critique, mais seulement un exposé aussi clair, aussi complet que possible de la question. Cette partie de notre monographie nous fait connaître la nature du gliôme, son origine, etc.

L'accord des histologistes est à peu près fait sur la structure intime du tissu gliomateux, mais il est loin d'en être de même au point de vue de l'origine du gliôme dans les couches de la rétine, ainsi que nous le verrons au cours de ce chapitre. Alors que des maîtres, rompus par une longue pratique à ces travaux micrographiques, en pleine possession de cette science de l'histologie pathologique, science affirmée par de longs et magnifiques travaux et reconnue de tous, alors, dis-je, que ces maîtres professent sur tel ou tel point des opinions absolument divergentes, bien téméraire serait celui qui tenterait d'émettre un avis et de faire une étude critique concernant ces points controversés.

Glüge (1), en 1836, signala le premier, dans une étude micrographique, l'existence dans l'encéphaloïde de globules spéciaux qu'il appela *markkuegelchen* et de cristaux de cholestérine.

Plus tard, Lebert (2) décrivait l'encéphaloïde comme composé de globules cancéreux à noyaux ronds ou

(1) Glüge. Comptes rendus de l'Acad. des sc., 1836-37 et Pathologische Untersuchungen, Minden, 1838.

(2) Lebert. Physiologie pathologique, t. II, 271-280, 1845.

elliptiques de 0^{mm}, 0125 à 0^{mm},015 et même 0^{mm},02, à contours nets, finemeut ombrés, avec 1, 2, 3 nucléoles ou même davantage. La paroi du noyau est irrégulière. Les fibres sont fines et pâles, peu abondantes ; quelquefois on trouve un stroma fibreux bien développé, et il ajoute qu'on a souvent pris pour un encéphaloïde une tumeur fibro-plastique de bonne nature.

Robin (1) fut appelé, en 1854, à faire l'examen histologique d'une tumeur intra-orbitaire, un encéphaloïde de la rétine pour lequel Sichel avait enucléé l'œil d'un enfant de 2 ans. D'après Robin, cette tumeur n'était pas un cancer de la rétine, c'est-à-dire une tumeur formée par des éléments cancéreux et ayant la rétine comme point de départ; elle était constituée par des myéloblastes et des cellules propres de la rétine. Elle consistait dans l'hypertrophie de l'un des éléments de la rétine, le myéloblaste, lequel se trouve aussi dans la substance grise de l'encéphale.

Peu de temps après, Sichel ayant fait l'ablation d'un œil atteint d'encéphaloïde de la rétine chez un enfant de 2 ans, Robin fait de cette tumeur la description histologique suivante (2) : A la face interne de la couche qui représente la rétine, adhère une masse pulpeuse, grise, diffluente, parsemée de beaucoup de petits grains blancs. Tout le mal a son siège dans la rétine. On n'y trouve aucun élément tuberculeux ni

(1) Ch. Robin. Moniteur des hôpitaux, nos 108 et 124, 1854.

(2) Ch. Robin. Gaz. méd. de Paris, p. 473, 1854 et Iconographie ophthalmologique de Sichel.

cancéreux. Ce sont des éléments anatomiques normaux de la rétine avec addition d'une matière amorphe, mais ces éléments sont hyperplasiés. D'après cet auteur, la masse pulpeuse formant l'encéphaloïde de la rétine est donc composée de trois sortes d'éléments :

1° Une matière amorphe granuleuse ;

2° Des myélocytes isolés ou réunis. On a vu que les myélocytes, qui sont les éléments anatomiques de la substance grise du système encéphalo-rachidien, abondent dans les couches granuleuses interne et externe de la rétine ;

3° Les cellules propres de la rétine isolées ou réunies.

L'encéphaloïde de la rétine serait donc formé par une hypergenèse des myélocytes.

Cette théorie de l'hyperplasie d'éléments anatomiques normaux de la rétine fut confirmée, à part quelques points de détail, par l'examen microscopique que fit Schweigger (1) d'une tumeur pour laquelle de Græfe (2) avait énucléé l'œil d'un enfant de 5 ans. Schweigger trouva la cornée, l'iris, le cristallin et la choroïde intacts, mais les deux tiers du corps vitré étaient envahis par une tumeur. La rétine était entièrement décollée de l'ora serrata à la papille. A partir du pôle postérieur du cristallin, la membrane nerveuse s'épaissit beaucoup ; à mi-chemin, entre le cristallin et la

(1) Schweigger. Arch. f. Ophthalm., t. VI, 2e part., p. 323 et Annales d'oculistique, t. IXL, p. 148, 1863.

(2) De Græfe. Arch. f. Ophth., t. VII, 2e part., p. 1-47, 1860 et Ann. d'ocul., t. L, p. 260, 1863.

papille, elle émet des prolongements en forme de choux-fleurs qui constituent la masse principale de la tumeur. Celle-ci adhère à la papille optique ; elle est arrondie ; du côté du corps vitré, elle présente trois mamelons qui font saillie à l'intérieur de l'hyaloïde. A la face interne de la choroïde, en arrière, on voit une couche marbrée, grise, formée de cellules identiques à celles qui constituent la tumeur : le pigment choroïdien est irrégulièrement disposé, rare ou abondant. Les éléments cellulaires composant la tumeur ne sont autre chose que les éléments altérés des couches granuleuses de la rétine. Il est probable que l'affection a pour cause première l'hypertrophie des couches granuleuses de la rétine.

Horner (de Zurich) et Rindfleisch (1) font l'examen d'une tumeur pour laquelle une fillette de 2 ans et demi avait subi l'énucléation de l'œil droit. A part quelqnes vestiges des fibres de Muller, tous les éléments ont disparu ; dans le nerf optique, au delà de la lame criblée, se trouvent de petits foyers arrondis de cellules rondes ; les mêmes foyers se voient à la surface externe de la choroïde dont la couche épithéliale est intacte. Pour ces auteurs, la tumeur serait une hyperplasie de la couche nucléolaire de la rétine.

Jusqu'à présent nous n'avons parlé que de l'encéphaloïde. Mais, maintenant, apparaît le gliôme de la rétine qui doit dès à présent, pour nous, résumer toutes

(1) Horner et Rindfleisch. Klin. Monatsbl. f. Augenheilkunde, p. 341-349, 1863 et Ann. d'ocul., t. XLI, p. 110, 1864.

les tumeurs de la rétine qui ont été décrites sous des noms si divers.

Le nom de gliôme fut appliqué, pour la première fois, par Virchow (1) et il fait de cette personnalité pathologique une étude profonde (2) qui ouvrit la voie aux nombreux et beaux travaux qui suivirent.

Nous ne pouvons mieux faire, dans la description du gliôme de la rétine type, que de prendre comme guide celui qui a tant contribué à leur connaissance.

Qu'est-ce donc alors que la gliôme, et quelle est sa nature?

Virchow signala d'abord le gliôme comme se développant exclusivement aux dépens de la névroglie du cerveau. Puis il reconnut qu'il pouvait naître également dans l'expansion restreinte de masse cérébrale qui constitue l'appareil sensoriel de la vision chez le fœtus et chez l'enfant.

Le gliôme, dont l'étymologie (γλία) signifie tumeur, qui a la consistance de la glu, est constitué par l'hyperplasie de la névroglie (3).

Ce néoplasme se présente à nous ou bien sous l'aspect d'un épaississement général de la rétine qui est

(1) Virchow. Die krankhaftenGeschwülste, t. II, p. 151.

(2) Virchow. Pathologie des tumeurs, 2e vol., p. 120, trad. par Aronssohn, 1869.

(3) Tout récemment ayant trouvé la substance vitreuse organisée en tissu conjonctif où se voient des cellules analogues aux cellules du gliôme, on a dit que le gliôme n'était pas fatalement de provenance nerveuse (rétine ou nerf optique), mais

tranformée, dans sa presque totalité, en une masse de grains ressemblant beaucoup à ceux des couches granuleuses, tantôt sous l'aspect de petites tumeurs arrondies, assez analogues microscopiquement à des granulations tuberculeuses.

Le gliôme a une consistance molle, demi-fluctuante, ce qui l'avait fait comparer, par les premiers observateurs, à du tissu encéphalique. Sa coloration est très variable : elle peut être blanchâtre ou rosée, nuance hortensia, dit Virchow, suivant le degré de vascularisation. Elle peut être, en certains points, de coloration rougeâtre foncée ou jaune ocre, s'il s'est produit des hémorrhagies interstitielles; mais, comme la choroïde reste complètement étrangère au travail prolifératif, elle ne revêt jamais une teinte noire uniforme.

Sa structure intime est la suivante : il est composé de cellules rondes, ou quelquefois polygonales par pression réciproque; ces cellules mesurent de $0^{mm},006$ à $0^{mm},009$ de diamètre.

Chaque cellule renferme un noyau volumineux qui en occupe toute la cavité; nous verrons plus loin qu'elle peut en contenir deux ou même plusieurs. Les cellules sont petites, irrégulières et pourvues quelquefois de quelques fins prolongements. Les noyaux

qu'il pouvait se développer par une transformation de cellules du corps vitré qui passent par une sorte d'état embryonnaire.

Hænsell. Bulletin de la Clinique des Quinze-Vingts, p. 70, 1883.

Fieuzal. Bulletin de la Clinique des Quinze-Vingts, 1884 et Revue générale d'ophthalmologie, 3, 1885.

ressemblent aux petits noyaux ronds légèrement brillants des couches granuleuses de la rétine.

Entre ces cellules on trouve, mais seulement à l'état frais, un peu de substance amorphe qui, après avoir durci dans un liquide spécial, offre un aspect réticulé et fibrillaire.

Traversant le tissu gliômateux, se montrent de nombreux vaisseaux dont quelques-uns sont très larges. Lorsque la tumeur a perforé les membranes, si elle est très vasculaire, elle répond absolument à la tumeur que nous avons vu désigner, par les anciens, sous le nom de *fongus hématode*. Cet aspect a été très bien décrit par Lawrence (1) et Mackenzie (2).

Cornil et Ranvier (3), étudiant ces tumeurs, ne voient là que des sarcomes dont le tissu a une tendance à l'organisation dans le sens de la névroglie et l'appellent *sarcome névroglique*. Nous verrons plus loin, quand nous étudierons le diagnostic différentiel du sarcome et du gliôme, ce qu'on doit en penser. Ces auteurs constatèrent la présence, autour des cellules, de ce qu'ils appellent sarcome névroglique, de filaments unis entre eux de manière à figurer un réticulum. Mais il est fort rare qu'une de ces tumeurs soit constituée dans toute sa masse par du tissu ainsi réticulé ; le plus souvent on y observe des îlots ayant la constitution du sarcome encéphaloïde ou fasciculé.

(1) W. Lawrence. An treatise on the diseases of the eye. p. 604. London, 1833.

(2) Mackenzie. Loc. cit.

(3) Cornil et Ranvier. Histologie pathologique, t. 1, p. 165.

Le centre de ces tumeurs est généralement en état de dégénérescence graisseuse, en sorte qu'on pourrait, disent Cornil et Ranvier, au premier abord, hésiter entre des tubercules cérébraux volumineux et un sarcome; dans le sarcome, les granulations graisseuses siègent dans les corps granuleux volumineux, et les vaisseaux ne sont généralement pas oblitérés, tandis que cela arrive constamment dans le tubercule.

Les vaisseaux du gliôme possèdent très souvent une gaine lymphatique qu'il est facile d'observer, car les vaisseaux s'isolent aisément du tissu qui les entoure.

Origine. — Quelle est la couche de la rétine où prend naissance le gliôme? Et d'abord, la rétine est-elle bien le point d'origine de ces néoplasmes?

Les différents points relatifs à la connaissance du lieu d'origine et du développement du gliôme dans la coque intra-oculaire ne pouvaient être élucidés que par des examens d'yeux atteints de gliôme à la première période. Nous verrons ultérieurement, aux chapitres symptomatologie et intervention chirurgicale, combien il est rare d'observer un œil atteint de gliôme de la rétine au premier stade, et à fortiori d'être à même d'énucléer un organe dans ces conditions, afin d'en faire l'examen histologique approfondi.

Presque en même temps, trois maîtres de l'ophtalmologie, histologistes des plus distingués, eurent la bonne fortune de pouvoir faire l'examen microscopique de tumeurs gliomateuses au premier stade. Nous rapporterons en quelques mots les résultats de leurs observations.

Le professeur Hirschberg (de Berlin) (1), dans un de ces cas, vit que la tumeur se développait sur la surface de la rétine; quelquefois elle se présente sous forme d'une masse limitée molle vasculaire (*Glioma retinæ circumscriptum*), d'autres fois plusieurs petits nodules secondaires finissent par se réunir et aboutissent à un épaississement de toute la rétine (*Glioama retinæ diffusum*). Il dit de plus que le début se faisait par prolifération par places des cellules rondes dans la couche grenue interne de la rétine.

La même année, le professeur Manfredi (de Modène) fit l'examen de l'œil d'un enfant de 3 ans, énucléé pour un gliôme à la première période, par le professeur Quaglino (de Milan). Il dit que les cellules de la tumeur contenaient de gros noyaux sphériques ou légèrement ovales, et que ces cellules ressemblaient aux grains de couches granuleuses de la rétine. Il en plaça l'origine, non pas dans la membrane limitante interne comme le lui fait dire Arcoleo (3), puisque cette membrane est anhyste, sans noyaux, et non susceptible, par conséquent, de donner une telle origine, mais dans les éléments cellulaires qui se trouvent à la face interne de la membrane limitante interne

(1) Hirchberg. Arch, f. Ophth., t. XIV, p. 30-102, 1868 et Ann. d'ocul., t. LXI, p. 76, 1869.

(2) Manfredi. Giornale d'oftalmologia Italiano, 1868 et Ann. d'ocul., t. LXI, p. 259-266, 1869.

(3) Arcoléo. Giornale d'oftalmologia italiano, 1870 et Ann d'ocul., t. LXV, p. 155, 1871.

de la membrane, et surtout dans les noyaux placés dans l'épanouissement des fibres de Muller.

Iwanoff (de Kiew) (1) ayant été appelé à faire l'examen histologique d'une tumeur gliomateuse de la rétine pour laquelle Otto Becker (de Heidelberg) avait énucléé l'œil d'un enfant de 2 ans, fait les remarques suivantes : Tant que les nodosités qui siégent à la surface interne de la rétine conservent de petites dimensions, la couche interne des grains ne participe pas à leur formation. Ceux qui sont plus considérables résultent d'une plolitération des cellules de la couche des fibres nerveuses et aussi des cellules du tissu cellulaire de la couche granuleuse interne. Les produits de prolifération de ces deux couches se réunissent ensemble et forment ainsi un tubercule qui embrasse toutes les couches internes de la rétine jusqu'à la couche intergranuleuse. La masse de la tumeur est formée par l'agrégation d'une foule d'autres petites productions analogues à celles qui ont été mentionnées, c'est-à-dire masse de cellules rondes, traces de substance intercellulaire et un grand nombre de vaisseaux. Donc, à l'origine, la tumeur se développe aux dépens des cellules du tissu cellulaire qui siégent dans la couche des fibres nerveuses et dans la tunique adventice des vaisseaux, plus tard aux dépens des cellules de la couche granuleuse interne et de noyaux des fibres radiées. Dans ce cas la tumeur s'étend sur toute la surface interne de la rétine.

(1) Iwanoff. Arch. f. Ophth., t. XV, 2, 1869. Traduit par Abadie dans Journal de l'anatomie et de la physiologie, t. VII, p. 225-243, 1870-1871.

On avait confondu, dit le professeur Warlomont (1) dans la description magistrale qu'il donna du gliôme rétinien, les grains nouveau-nés du gliôme avec les grains des couches granuleuses hypertrophiées; mais Iwanoff a parfaitement démontré que les premiers n'ont ni l'homogénéité, ni les ramifications variqueuses, ni la striation transversale des derniers (Henle, Ritter, Schultze). Du reste, la sélection produite par la purpurine permet d'éclairer ce point douteux. D'après Ranvier (2), la purpurine ne colore pas les cellules nerveuses, ni les noyaux, ni les prolongements, ni les cylindres axes, ni les fibres du tissu conjonctif ; au contraire, tout ce qui est noyau connectif ou cellule épithéliale est coloré en rose. Dans la rétine, les cônes, les bâtonnets, les cellules nerveuses étant incolores, les deux couches de grains passaient au rouge.

Il résulte donc, dit M. Poncet (de Cluny) (3), que :

1° Les grains sont des noyaux de substance connective appliqués sur les prolongements perpendiculaires du nerf optique.

2° Les cellules du gliôme étant colorées par la purpurine sont de nature connective.

La cellule du gliôme appartient donc à ce tissu connectif (névroglie) dont la couche des grains fait partie.

La tumeur, dit M. Poncet, pourra donc débuter partout où il y aura de la névroglie.

(1) Warlomont. Dictionn. encyclop. des sc. méd., art. Rétine (pathologie).

(2) Ranvier. Arch. de physiologie, 1874.

(3) Poncet (de Cluny) et Gayet. Arch. de physiologie, 1875.

Mentionnons aussi l'opinion du professeur Knapp (1) (de New-York) qui place l'origine des cellules gliomateuses dans les cellules placées sous la face externe de la limitante interne.

Au Congrès de la Sociéte d'ophthalmologie de Heidelberg en 1877, M. Kuhnt (2), chef de clinique de Otto Becker, a démontré que les fibres conjonctives sont pourvues dans la couche interne des grains, de grains spéciaux munis de nombreux angles ; il a appelé *Gliacellen* ces cellules spéciales de la névroglie rétinienne. Ces cellules sont surtout abondantes dans la couche interne des grains, mais on les rencontre en plus ou moins grand nombre, surtout chez le nouveau-né et l'enfant, dans les couches des fibres optiques et dans les couches externes des grains : elles sont très rares dans les couches granuleuses. Elles deviennent de plus en plus rares avec les progrès de l'âge et disparaissent chez l'adulte. Ceci expliquerait, pour l'auteur, toutes les divergences d'opinion qui se sont produites ; tous les auteurs auraient, d'après lui, raison : tout dépend de l'âge des yeux examinés. Ceci expliquerait également, le développement si fréquent du gliôme chez les jeunes sujets, et sa rareté avec le progrès de l'âge.

Tous les auteurs ont été frappés de ce que le gliôme n'atteignait que des enfants, et ils ont cherché à l'expliquer anatomiquement : nous allons en voir une autre explication dans ce qui va suivre.

(1) Knapp. Die intraocularen Geschwülsle. Carlsruhe, 1868

(2) Compte rendu du Congrès de la Soc. ophth- de Heidelberg, 1877.

M. Poncet (de Cluny) (1), dans un très important mémoire étudie avec grand soin cette question et l'origine des gliômes, et il dit : Ce qu'on nomme substance connective de la rétine ne forme pas un tissu conjonctif vrai; son origine embryologique est épithéliale. Donc l'origine connective sarcomateuse du gliôme aux dépens du *Bindegewebe* (tissu connectif rétinien) doit être abandonnée. Disons en passant que cela seul suffirait pour différencier le sarcome et le gliôme (2).

Il existe dans l'étude des tumeurs une idée généralement admise : les néoplasmes ramènent les tissus à l'état embryonnaire. Pour la rétine, toutes les couches sont d'origine épithéliale ; pour les vaisseaux, la tumeur part de l'endothélium.

Cette manière de voir est en parfaite harmonie avec la fréquence dans le jeune âge, alors que les cellules nerveuses ne sont pas éloignées de leur état embryonnaire, et ne possédent pas encore solidement leur caractère de différenciation. Donc toute discussion sur la plus ou moins grande prédisposition de telle ou telle couche à engendrer le gliôme devient stérile. Le gliôme est un retour à l'état embryonnaire malin de toute la membrane.

(1) Poncet (de Cluny). Arch. d'ophth., t. II, p. 211-229, 1882.

(1) Hulke dit avoir observé nettement la production organisée du gliôme dans le tissu connectif séparant les faisceaux des fibres nerveuses dans le tronc nerveux au devant de la commissure optique. (The royal London ophthalmic hospital Reports, IV, p. 1863-65 et V, p. 171-184, 1866,

M. le professeur Poncet (de Cluny), dans une communication écrite qu'il a bien voulu me faire, écrit : « Les récents débats sur la nature de la névroglie don-
« nent un intérêt, un aspect nouveau à ce tissu gliomateux ; mais que la névroglie soit nerveuse, non différenciée, ou fibreuse, j'en reviens à mon idée, c'est
« que la tumeur gliomateuse est une névroglie revenant à l'état embryonnaire. » (26 avril 1885.)

La tumeur, dit le professeur Warlomont, pourra se développer partout où il y aura de la névroglie.

C'est à peu près la même idée exprimée et soutenue dans l'ouvrage de Græfe et Sœmisch par Leber (1) : Je tends à croire, dit-il, que l'origine du gliôme n'est pas aussi nettement limitée à une seule couche, comme on l'a cru. On abandonne l'idée que le gliôme résulte de la prolifération des grains. Si, comme le pense Virchow, le tissu de soutènement de la rétine est le point de départ, il est évident que toutes les couches (sauf peut-être celles des cônes et des bâtonnets) peuvent donner soit simultanément, soit séparément, l'occasion de la prolifération.

Tel est jusqu'ici l'état actuel de la science sur ce point : nous savons que dans ce moment des recherches sont dirigées de ce côté dans un grand laboratoire allemand. Cependant, le professeur Hirschberg n'a

(5) Leber. Handbuch der gesammten Augenheilkunde, von A. Græfe et Théod. Sœmisch. Chap. VII. Die Krankheiten der Netzhaut und der Sehnerven.

(1) Hirschberg et Happe (de Brunswick). Arch. f. Opht., XVI, I, 1871 et Ann. d'ocul. t. LXV, p. 49, 1871.

pas renoncé à la localisation qu'il a assignée à l'origine du gliôme dans la couche grenue interne. On consultera avec fruit l'article qu'il vient d'écrire à ce sujet dans l'Encyclopédie d'Eulemburg (1).

Etat des membranes de l'œil. — Nous ne pouvons mieux faire, afin de bien nous rendre compte des changements apportés aux différentes parties constituantes de l'œil par le gliôme que d'analyser l'examen d'un œil gliomateux énucléé par Gayet (de Lyon), examen fait avec sa science habituelle par M. Poncet (2) (de Cluny).

L'œil a perdu sa forme, la cornée est saine; les trois quarts du bulbe en arrière sont recouverts par les bourgeons englobant le nerf optique et remplissant la cavité. Le nerf optique est augmenté; avec sa gaine il mesure 7 mm. de diamètre. La cavité oculaire est occupée par un tissu nouveau, pulpeux, blanchâtre, lobulé, naissant de la sclérotique et de la papille optique.

Le cristallin a disparu, ainsi que le corps vitré rempli de granulations.

Le nerf optique est en état granulo-graisseux; on n'y trouve plus guère de fibres propres du nerf et du tissu connectif interstitiel. Il est impossible de distinguer la lame criblée, la pupille, la rétine. L'aspect du nerf optique s'arrête à 2 ou 3 mm. de la limite scéléroticale par une courbe convexe en avant. La choroïde est remplacée par la production générale du gliôme; le cris-

(1) Hirschberg. Encyclopédie d'Eulemburg, art. Augengeschwülste. Vienne, 1885.

(2) Poncet (de Cluny) et Gayet. Loc. cit.

tallin est remplacé par des blocs colloïdes. L'iris est enchâssé par le gliôme; le tissu iridien est détruit; la cristalloïde antérieure a conservé son épaisseur et sa transparence. Depuis l'entrée du nerf optique, la sclérotique est dégénérée. L'épithelium de la cornée est sain ainsi que la membrane de Bowmann. Les vaisseaux sont rares, atrophiés surtout dans l'iris et la choroïde; les fibres musculaires ont un aspect normal; à la paroi interne, il y a de l'endartérite; les cellules de l'endothélium saillantes, nombreuses, obturent la lumière du vaisseau.

Cette description est susceptible de très nombreuses modifications, suivant le degré du développement du gliôme, suivant les progrès de l'envahissement.

Mais comment se fait cet envahissement? Quelles voies suit la tumeur dans son invasion? Quelle est la marche de sa propagation.

Mode de propagation. — La propagation peut se faire suivant deux modes :

1° Par division nucléaire dichotomique;

2° Par greffe spontanée d'une cellule ou même des granulations du protoplasma.

M. Poncet rejette presque complètement le premier mode de propagation. Nous verrons plus loin (*observation I*, *examen histologique*) à revenir sur ce point.

Disons tout de suite qu'au point de vue clinique, les gliômes peuvent être divisés en deux ordres suivant leur mode de propagation (Hirschberg).

Le gliôme *endophyte* évolue vers le corps vitré.

Le gliôme *exophyte* évolue vers la choroïde.

Dans l'état actuel de la science, on ne peut dire pour quelles raisons anatomiques le gliôme est tantôt endophyte, et tantôt exophyte (1).

Avant de terminer cette longue étude anatomo-pathologique, il nous faut tout de suite différencier, au point de vue de la structure intime, le gliôme de la rétine des autres tumeurs intra-oculaires.

Nous avons vu que les deux seules tumeurs intra-oculaires admises maintenant dans la science étaient le gliôme et le sarcome.

Nous allons aussi brièvement que possible faire anatomiquement leur diagnostic différentiel,

Virchow, Waldeyer avaient cru, ayant trouvé dans la choroïde d'yeux énuclées pour gliome des éléments sarcomateux à côté d'éléments gliomateux de la rétine, avaient crû, dis-je, devoir établir une forme intermédiaire qu'ils avaient appelée : glio-sarcomes ou sarco-gliômes.

M. G. Dron (2) (de Tourcoing) dans une très intéressante étude sur les cancers de l'œil, en présence des points de contact des éléments gliomateux et sarcomateux, se demande s'il y a lieu de les différencier. Il ne le croit pas et se rallie à la doctrine française magistralement établie par Cornil et Ranvier (3).

Malgré toutes les réserves que nous nous sommes

(1) Un exemple de gliôme exophyte est fourni par Baumgarten. (Arch. f. Opht., V, XX, II et Ann. d'ocul., t. 89, II-1878.

(2) G. Dron. Etude sur les cancers de l'œil, 1884.

(3) Cornil et Ranvier. Loc. cit.

imposées au début de ce chapitre, nous sommes enclins, à ne pas partager cet avis.

En effet, si nous nous plaçons pour un instant sur le terrain clinique, nous voyons que le gliome atteint les enfants, tandis que le sarcôme est l'apanage des adultes. Cette prédisposition du jeune âge pour le développement du gliôme, plusieurs auteurs, comme nous l'avons vu, ont cherché à l'expliquer anatomiquement. Cette particularité étant indubitablement reconnue, suffirait à elle seule pour les différencier.

Mais, nous dira-t-on, on a trouvé de sarcomes, dans le jeune âge, et des gliômes dans l'âge adulte. Votre pistinction est donc sans fondement.

Nous verrons à expliquer plus loin, à propos de la marche du gliôme, comment, exceptionnellement, le gliôme a pu s'observer dans l'âge adulte.

Quant au sarcôme, nous ne croyons pas, à l'exemple de Brière (1), à sa présence chez le jeune âge. Nous lisons, dans la Gazette médicale de 1869, l'observation d'un sarcome à *petites cellules* sur un enfant de 2 ans, par M. Joffroy (1). L'examen histologique publié par l'auteur démontre péremptoirement qu'il s'agissait là d'un gliôme.

Les cellules du gliôme sont rondes et petites, celles du sarcome ont un volume plus considérable.

L'origine du gliôme est dans la rétine, celle du sarcome est dans la choroïde.

(1) Joffroy. Gazette méd., 14 janvier 1869.

Enfin, si nous nous reportons à l'étude embryologique de la rétine, nous voyons que la rétine émane de l'*ectoderme*; tous ses éléments nerveux ou de soutènement sont des épithéliums. (Disons en passant que, dans ces conditions, toute tumeur de la rétine, quel que soit son point d'origine, devrait être appelée tumeur épithéliale). Tandis que les éléments du sarcome dérivent du *mésoderme* (1).

Nous pensons donc qu'il est bon, qu'il est scientifique, de conserver la différenciation qui a été si bien mise en lumière par les maîtres qui se sont le plus occupés de la question : j'ai nommé Knapp et Hirschberg.

CHAPITRE II

NOSOGRAPHIE.

Les données anatomo-pathologiques du gliôme rétinien suffisamment établies, nous allons maintenant entreprendre l'étude clinique, pathologique de cette terrible affection. Ce chapitre qui donnera la symptomatologie, l'étiologie, la marche et le diagnostic du gliôme est assurément très important, c'est de la d'où découlera tout ce que nous dirons sur l'intervention chirurgicale et sur les conditions dans lesquelles cette intervention doit être faite.

(1) Communication de M. le Dr Vassaux.

SYMPTOMATOLOGIE.

A l'exemple de Sichel et des maîtres qui ont suivi, nous partageons l'étude du gliôme de la rétine en trois périodes. Cette division qui est aussi celle de Knapp, répond parfaitement aux données cliniques et nous permettra d'exposer avec méthode les différents symptômes tant subjectifs qu'objectifs du gliôme de la rétine.

Première période : période de début de la maladie, pas des symptômes subjectifs ; œil de chat.

Deuxième période : altération dans la forme de l'œil ; phénomènes glaucomateux, exophtalmos, douleurs.

Troisième période : rupture des enveloppes de l'œil, état fongueux.

Nous allons passer en revue chacune de ces périodes et étudier en détail tous les symptômes qu'elle présente.

Première période. — Les choses se passent ordinairement de la façon suivante : un enfant, bien portant jusqu'alors, dont l'état des yeux n'avait jamais jusque là éveillé l'attention de ses parents, se heurte à un meuble, à une porte, ou fait quelque maladresse. De là reproches, observations des parents auxquels l'enfant répond qu'il n'y voit pas de tel ou tel œil (1).

(1) A ce propos nous voulons dire un mot d'une question qui a été agitée, à savoir : l'altération de texture du nerf optique est-elle compatible avec l'exercice de la vision. Certains

S'il s'agit d'un enfant en bas âge, et ces exemples ne sont pas rares, ainsi que nous le verrons, l'attention des parents est plus difficilement appelée ; cependant quelquefois ils se sont aperçus que l'enfant portait ses regards d'un côté plutôt que d'un autre, et cela instinctivement.

D'autres fois encore, l'enfant n'a donné aucun signe pouvant faire penser aux parents qu'il est privé de la vue.

Dans les deux premiers cas, les parents n'attachent d'abord aucune importance à ce qui leur est révélé, puis cependant, voulant être éclairés, ils font l'occlusion de l'œil réputé sain et leurs expériences leur donnent la preuve que l'enfant est atteint de cécité de tel ou tel œil.

Dans le troisième cas, l'entourage de l'enfant a re-

auteurs, entre autres Arcoleo (de Palerme) [Discours lu à l'Académie des sciences médicales de Palerme, le 8 juillet 1869. Ann. d'ocul., t. LXIV, p. 77, 1870], admettent cette possibilité, et l'expliquent en disant qu'il n'existe pas d'entrecroisement général ni même partiel des fibres du nerf optique, en correspondance du chiasma, mais une juxtaposition qui ne trouble en rien la transmission des sensations par chacun de ces nerfs isolément. Les fibres nerveuses du nerf optique transmettent les sensations ; la substance médullaire du cordon sert à la nutrition, comparable à un câble sous-marin. La substance médullaire peut être altérée avec persistance de la vision (Valentin). Nous laissons à l'auteur la responsabilité de son assertion ; disons toutefois que dans tous les cas don nous avons lu la relation, il y avait cécité complète presque dès le début.

marqué une coloration, un reflet spécial, anormal, au fond de l'œil.

Les parents frappés de ces phénomènes, viennent faire part au médecin de leur étonnement mêlé d'une légère inquiétude.

L'aspect extérieur de l'œil supposé malade n'est en rien changé : il a conservé sa forme, ses mouvements, son expression. Cependant l'on voit que l'iris est légèrement décoloré. Un phénomène qui frappe de suite l'observateur est la dilatation de la pupille : cette dilatation est légère mais très appréciable cependant à un examen attentif; la pupille est aussi un peu irrégulière ce qui a quelquefois fait prendre une irrégularité pupillaire de cause inflammatoire pour un symptôme de la présence du néoplasme. De plus cette pupille ne réagit pas à la lumière ; elle reste immobile lorsqu'on soumet successivement l'œil à l'influence de l'ombre et de la lumière, ou lorsqu'on fait jouer sur cet œil un jet de lumière artificielle.

Derrière la pupille, on aperçoit, si on examine l'œil de côté et à quelque distance, un reflet jaune-rougeâtre chatoyant, qui fait ressembler l'œil à celui du chat ou du mouton, animaux chez lesquels la lumière est réfléchie par le tapis brillant de la choroïde. Ce reflet, tout à fait spécial, a pris le nom d'*œil de chat amaurotique de Beer* (1), du nom du chirurgien qui l'a le premier décrit. Tout le monde connaît l'aspect des

(1) J. Beer. Lehre von den Augenkrankheiten, t. II, p. 495, Wien, 1817.

yeux du chat vu dans une demi-obscurité quand ils sont fixés sur la personne qui les observe. Beer donnait ce symptôme comme pathognomonique du fongus médullaire; nous verrons plus loin qu'il n'en est pas ainsi. Ce signe est cependant excellent, en ce qu'il éveille à la fois l'attention des parents et du médecin; nous reviendrons sur la valeur de ce signe.

Quoiqu'il en soit, aussitôt que ce signe est reconnu le chirurgien doit s'armer de son ophthalmoscope.

M. G. Dron (1) a bien décrit l'aspect du fond de l'œil : l'observateur apercevra alors une saillie circonscrite d'une couleur blanc jaunâtre éclatante, sillonnée de vaisseaux nombreux dont le parcours tortueux est tout à fait différent de celui des vaisseaux rétiniens. C'est une masse plus ou moins régulièrement arrondie, bosselée, parsemée parfois de petits épanchements sanguins qui se traduisent par un piqueté, par des marbrures ou par des plaques diversement teintées. Quelquefois on voit non une seule saillie, mais plusieurs petites saillies. Cette masse peut déjà pousser en avant le corps vitré et le cristallin qui ne peut s'opacifier plus tard. Nous verrons plus loin, au paragraphe diagnostic différentiel, les signes qui ne permettent pas de confondre cet état du cristallin avec la cataracte, ainsi que cela a eu lieu.

Lorsqu'on peut, à l'ophtalmoscope, apercevoir la papille, on voit qu'elle est le plus souvent atteinte de

(1) G. Dron. Loc, cit., p. 51.

névrite optique ou d'atrophie. D'autres fois la présence de la tumeur ne permet déjà plus cet examen.

A cette période, Brière (1) attache une grande importance à l'existence, sur un point de la lésion reconnu après plusieurs examens, point uni et d'une seule teinte, de petites taches blanches exsudatives ou de fines hémorrhagies ; il n'est plus possible de douter alors qu'on est en présence d'une tumeur qui prolifère. Mais ce signe appartient déjà à une époque assez avancée de la première période.

Quant aux symptômes subjectifs, ils sont pour ainsi dire nuls ; l'enfant n'accuse aucune douleur ; il mange et dort bien, il se livre à ses jeux comme d'ordinaire. Rien ne semble changé, ni troublé dans son état de santé générale. Du côté de l'œil, il se montre parfois une légère injection périkératique accompagnée de larmoiement ; quelquefois le petit malade se plaint de céphalalgie ; mais jamais, à cette période, ces phénomènes ne sont très marqués.

Quelquefois l'attention de l'entourage de l'enfant est attirée par une déviation du globe occulaire, mais ce strabisme est assez léger. Follin (2) signale l'héméralopie ; on y a également observé du nystagmus. D'autres fois encore l'examen à l'ophtalmoscope fait découvrir à l'observateur un décollement de la rétine, c'est même quelquefois le premier phénomène qui frappe ; mais disons tout de suite qu'il doit donner

(1) Brière. Th. cit., p. 155.

(2) Follin. Leçons sur l'exploration de l'œil, p. 135, 1863.

l'éveil au chirurgien, car les cas de décollements rétiniens sont infiniment rares dans l'enfance et leur présence doit de suite faire soupçonner l'existence d'une tumeur rétinienne. A l'article concernant le diagnostic, nous reviendrons longuement sur ce symptôme qui est si important dans l'étude du gliôme, puisqu'il a donné lieu de la part de maîtres en ophtalmologie à des erreurs de diagnostic. A cette première période, l'œil est déjà complètement privé de vision.

L'ensemble des symptômes au début du gliôme rétinien montre combien peut être grande la difficulté de diagnostic à cette première période ; et cette difficulté est augmentée encore par l'âge même du malade : le plus souvent, en effet, comme nous le dirons, il atteint des enfants en bas âge, qui ne peuvent par conséquent pas apprécier les impressions de la vision et de la cécité, ou bien encore lorsque l'âge de l'enfant permet cette appréciation, il ne sait en rendre compte.

Toutes ces conditions jointes à l'absence de phénomènes subjectifs rendent dans la majorité des cas, extrêmement difficile la découverte de cette si grave maladie. Aussi cette période de début passe-t-elle très fréquemment inaperçue, et cela aux dépens de la vie de l'enfant.

Deuxième période. — Avec cette deuxième période de l'affection se montre un ensemble de symptômes très caracéristiques : symptômes subjectifs et objectifs, se réunissent pour imprimer à l'affection dont l'enfant est

porteur des caractères qui frappent l'attention des parents les plus indifférents.

Jusqu'à présent l'œil avait conservé sa forme et sa consistance normales : mais voilà qu'il parait plus volumineux, et semble, gêné qu'il est dans ses mouvements, pour ainsi dire fixé dans l'orbite, présentant en cela quelque analogie avec l'aspect d'un appareil oculaire prothétique.

En même temps se montre une exagération du tonus de l'œil, et cette hypertonie manifeste est l'indice de phénomènes glaucomateux affirmés peu après par le trouble des milieux, l'impossibilité qui en est la conséquence, d'apercevoir le fond de l'œil, et une légère poussée congestive des veines ciliaires antérieures. Cette tension glaucomateuse est produite par la gêne de la circulation en retour causée elle-même par l'accroissement de la tumeur, gêne qui explique aussi parfaitement la présence si fréquente d'une cataracte.

La chambre antérieure est tantôt plus petite, tantôt d'une capacité égale ou même supérieure à ce qu'elle est normalement ; plus petite, cela se conçoit, dit M. G. Dron dans sa si intéressante étude, et résulte du refoulement du cristallin ; mais parfois la cornée se laisse distendre, surtout lorsqu'on à affaire à un gliôme congénital : de sorte que, d'une part, la chambre antérieure est agrandie de ce fait, et que d'autre part, la pression intra-oculaire est plus uniformément répartie sur tout l'hémisphère antérieur. Donc, de ce fait,

(1) G. Dron. Loc. cit., p. 51.

la chambre antérieure n'est pas amoindrie, et peut même être augmentée.

M. Vetsch (1), médecin assistant à la clinique ophtalmologique du Professeur Horner, de Zurich, signale dans sept cas sur vingt-trois une distension de la cornée, due à l'augmentation du tonus : il appelle cette distension cornéenne *megalocornea*, mais M. Parent propose le nom de *kératomégalie*, comme plus scientifique.

En même temps que ce signe prédominant, tous les symptômes de la première période s'accentuent très manifestement. La pupille est très largement mydriatique et ne réagit plus du tout à la lumière ; l'iris a une teinte louche.

L'œil de chat amaurotique est lui aussi beaucoup plus appréciable : le reflet chatoyant, miroitant, de blanc jaunâtre est devenu cuivré ; il n'est pas fugace comme dans la première période, il est constant ; il apparaît dans toutes les positions de l'œil, quel que soit le point d'où vienne la lumière.

Le chirurgien doit alors s'armer de l'ophtalmoscope, et il peut alors définir exactement la tumeur qui s'avance vers le cristallin et le pousse en avant : cette tumeur est mamelonnée et présente à la surface de nombreux vaisseaux sinueux formant un lacis. Cet examen implique évidemment la transparence des milieux. Mais le plus souvent, il survient, s'il n'est déjà survenu

(1) Vetsch. Arch. f. Augenh., XI, p. 413, 1882, et traduit par Parent dans Recueil d'opht., 1883.

au premier stade, un décollement de la rétine par l'interposition entre elle et la tumeur, qui la sous-tendait auparavant, d'un exsudat liquide.

Dans certains cas, le gliôme, sans cesser encore de rester intra-oculaire, tend à saillir au dehors. La forme de l'œil est modifiée : on remarque à la surface, des bosselures plus ou moins prononcées. A une époque un peu plus avancée du développement de la tumeur, elle peut avoir franchi les limites de la sclérotique et être en quelques points sous-conjonctivale : elle revêt alors l'aspect d'une petite saillie blanche, molle, pseudo-fluctuante.

La cornée prend part au travail d'envahissement du néoplasme, elle devient terne. opaque, présente à la surface une vascularisation assez marquée, et proémine de plus en plus, jusqu'à sa rupture : quelquefois elle présente de l'anesthésie.

Avec l'apparition des symptômes physiques qui occupent la scène pathologique de cette période du gliôme, coïncide tout un cortège de phénomènes subjectifs qui ne sont que le prélude, que le lever du rideau, s'il nous est permis de nous exprimer ainsi, par rapport au drame qui va se dérouler plus tard.

La cornée, la conjonctive scléroticale sont fortement injectées. L'enfant accuse des douleurs très intenses, d'une violence d'autant plus grande qu'elles frappent un petit être, douleurs occupant le front, la région sourcilière et la tempe (*ciliarneurose*). Ces douleurs atroces privent totalement l'enfant de sommeil, d'autant que leur plus grande intensité se manifeste la nuit. En même temps l'enfant est pris de vomissements : il refuse

toute alimentation, ou rejette le peu qu'il peut prendre ; un fièvre pouvant s'élever jusqu'à 39° et 40° mine le pauvre petit être qui est souvent aussi en proie au délire.

Troisième période. — Les membranes de l'œil cèdent : à ce moment le petit malade éprouve un grand soulagement. Le cristallin s'échappe et l'œil a complètement perdu son apparence. La tumeur fait saillie ou bien à travers la cornée, ou bien à travers la sclérotique, et l'on voit bientôt faire irruption une tumeur fongueuse qui s'accroît bientôt avec une effrayante rapidité.

Les phénomènes de cette période ont été magistralement décrits par M. le professeur Warlomont (1) : l'accroissement de la tumeur est si rapide que bientôt elle ne peut plus être recouverte par les paupières et contenue dans l'orbite ; il se produit un véritable ectropion mécanique et la base de la tumeur repose sur la joue.

La tumeur est sillonnée de nombreux vaisseaux à parois minces et friables ; elle a une coloration jaune rougeâtre foncée. Sa surface est irrégulière, présentant des sillons et des mamelons. La tumeur est de consistance molle, facilement déchirable et donnant lieu, au plus léger contact, à des hémorrhagies très abondantes.

A l'intérieur de la masse fongueuse se forment des

(1) Warlomont et Duwez. Dict. encycl. des sc. méd., art. Rétine, p. 212.

extravasations sanguines, quelquefois si abondantes qu'elles remplaçent en certains points le tissu néoplasique : c'est alors le vrai *fongus hématode.*

La tumeur s'ulcère et laisse suinter un liquide sanio-purulent, très fétide, qui s'écoule sur la joue du petit malade. Puis des portions se mortifient et se détachent sous forme d'eschares.

Le volume de la tumeur augmente toujours ; les paupières sont distendues à un degré énorme ; elles présentent à leur surface des veines variqueuses saignantes.

L'aspect de la tumeur est alors terrifiant et son volume peut acquérir celui d'une tête d'enfant.

Souvent, la propagation se fait par le nerf optique ; et alors la tumeur envahit toutes les cavités voisines : l'orbite, la narine, le sinus maxillaire et la cavité crânienne.

En même temps, les ganglions lymphatiques se prennent et acquièrent un volume considérable, tandis que d'autres tumeurs de même nature se montrent sous le cuir chevelu, dans les os du crâne, sur la clavicule et sur l'os malaire.

On observe aussi souvent, outre ces généralisations, des tumeurs gliomateuses métastatiques dans différents viscères : le foie, les poumons, les reins, les ovaires.

Le pauvre petit malade est usé par la fièvre hectique, épuisé par les hémorrhagies : il est totalement privé de sommeil et tourmenté par une soif ardente.

Toutes les fonctions sont peu à peu troublées, et la

mort dans le coma ou les convulsions est, en peu de temps, la terminaison naturelle de la maladie.

L'œil du côté opposé présente, dans beaucoup de cas, des troubles très marqués : d'abord névrite optique, puis atrophie de la papille; d'autres fois il est poussé hors de l'orbite par la pression qu'exerce sur lui la tumeur primitive; d'autres fois encore, il y a invasion de cet œil par le tissu néoplasique. Nous aurons occasion, plus loin, de nous expliquer sur cette propagation, lorsque nous parlerons de la bilatéralité du gliôme rétinien.

ÉTIOLOGIE

Le gliôme de la rétine n'est pas une affection qu'on ait fréquemment l'occasion d'observer; quelques chiffres, recueillis dans quelques grandes cliniques étrangères, en donneront une idée :

	Cas de gliôme.	Malades.		Pour cent.
De Græfe	1	2.400	»	soit 0,040
Arlt	5	8.451	(en 4 ans)	0,059
Coccius.....	3	7.898	(en 2 ans)	0,030
Mooren	4	5.768	(en 2 ans)	0,069
Leber.....	1	7.000	(en 5 ans)	0,014
De Vincentiis.	5	23.500	(en 3 ans)	0,021
Horner.....	23	75.000	(en 21 ans)	0,030
Hirschberg...	3	5.428	»	0,040
Landsberg....	4	8.145	»	»

Nous-même, pendant le temps que nous sommes

resté auprès de notre maître, M. le prof. Fano, nous n'en avons observé que 2 cas sur 6043 cas de maladies oculaires.

Le gliôme de la rétine ne s'observe que dans l'enfance; nous avons vu que l'on avait cherché à expliquer ce fait anatomiquement. On ne le rencontre guère au delà de 12 ans, rarement 15 ans. On a vu quelques cas, très rares, de gliôme rétinien chez des adultes. Nous nous expliquerons sur ce fait lorsque nous parlerons de la marche et de la durée.

Le plus souvent, il s'observe pendant les premières années. Vetsch (1), dans une statistique établie à la clinique de Horner (à Zurich), sur 23 cas cités, rapporte que le gliôme a été vu 3 fois congénital, et 13 fois jusqu'à l'âge de 4 ans ; à partir de cet âge, la fréquence diminuait.

Ce fait de la présence du gliôme de la rétine dans l'enfance a fait l'objet des remarques de tous les observateurs depuis Wardrop. Desault (2) remarque que plus du tiers des malades atteints de cancer de l'œil, qu'il a opérés à l'Hôtel-Dieu, étaient au-dessous de 12 ans. Sur 34 cas de cancer de l'œil signalés par Travers (3), 32 ont été vus sur des enfants au-dessous de 12 ans. Or nous savons que, à l'époque où écrivaient ces auteurs, toute production néoplasique

(1) Vetsch. Arch. f. Augenh., 1882.
(2) Desault. Œuvres chirurgicales publiées par Bichat, t. II.
(3) Travers. Synopsis of diseases of the eye. London, 1820.

intra-oculaire était indistinctement un cancer, et nous avons le droit de supposer que les cas observés chez les enfants étaient des cas de gliôme.

On a également observé que le sexe masculin était le plus prédisposé à cette affection sans qu'on puisse donner une explication de cette plus grande fréquence. Le rapport en faveur du sexe masculin serait de 61 °/₀ (1).

Le gliôme est-il une affection congénitale? Ayant été observé chez des enfants âgés de quelques mois, et même de quelques semaines, on peut dire qu'elle a dû débuter soit au commencement de la vie, soit pendant la vie intra-utérine.

A cette question de la congénialité est liée celle de l'hérédité. Le gliôme est-il héréditaire?

Si je prenais les opinions de tous les auteurs qui se sont occupés de la question pour en faire un faisceau et en tirer des conclusions, nous dirions : Oui, le gliôme est une affection héréditaire.

C'est ainsi qu'on a vu quatre enfants sur cinq appartenant à une même famille succomber à l'encéphaloïde (gliôme), et cependant il n'y avait aucun antécédent dans sa famille (2); c'est ainsi qu'on a observé le gliôme chez deux enfants sur sept appartenant à une

(1) Hasner (de Prague). The ophthalmic review, nº 7, 1865, a quarterly review of ophthalmie surgery and science, analysé par Giraud-Teulon, Ann. d'ocul., t. LV, 1866.

(2) Sichel. Iconographie ophthalm., p. 574.

même famille (1), chez quatre enfants sur sept d'une même famille (2), chez huit enfants sur huit (3); dernièrement encore, on rapportait un cas de gliôme chez un enfant et l'on signalait, parmi ses collatéraux, une diathèse cancéreuse (4).

Nous pensons que ce n'est pas là de l'hérédité. Comment admettre, en effet, que le gliôme puisse être transmis? Nous sommes là en présence d'un dilemme : ou bien le gliôme tue dans l'enfance, ou bien, s'il est opéré à temps, il guérit. Poser ce dilemme, c'est, ce nous semble, résoudre la question.

L'hypothèse d'une diathèse gliomateuse ne doit pas, à notre avis, être prise en sérieuse considération ; car nous ne trouvons pas, dans la nature et le développement du gliôme, l'unité de localisation et les caractères propres à toute diathèse.

Lorsque les auteurs ont affirmé que le gliôme était héréditaire, ils ont confondu, pensons-nous, l'hérédité réelle avec une hérédité d'influence.

Oui, il y a là une hérédité d'influence, une idiosynchrasie, la transmission d'un trouble morbide encéphalique ou rétinien, c'est-à-dire, comme le dit M. G. Dron, la transmission héréditaire d'une tare spéciale,

(1) De Græfe.

(2) Lerche. Vermischte Abhandlungen aus dem Gebiete der Heilkunde von einer Gesellschaft praktischer Ærzte, n° 14, p. 196. St-Peterburg, 1821,

(3) Wilson. Brit. med. Journal, 6 april, p. 381, 1872.

(4) Knapp et Thompson. Observ.

laquelle paraît suffire à engendrer un gliôme, mais nullement la transmission d'un état constitutionnel récent dont cette néoplasie maligne serait la manifestation.

A l'appui de notre opinion, voici un cas de gliôme double chez un enfant d'un an et demi, né de parents sains : microphthalmos bi-latéral avec atrophie des couches optiques et transformation des nerfs optiques en bandelettes de tissu conjonctif sans fibres nerveuses. Dans la seconde période de la vie intra-utérine, la rétine s'est décollée et a subi la dégénérescence gliomateuse. Ici le vice héréditaire, consistant en une malformation encéphalique, est flagrant (1).

On a émis l'idée que le gliôme pourrait bien être rattaché à des affections encéphaliques ou médullaires, telles que l'épilepsie et quelques formes d'aliénation mentale, surtout la forme vésanique. J'aurais été assez disposé à adopter cette opinion, si M. le professeur Ball, que je suis allé consulter sur ce point, ne m'avait appris qu'il n'y avait pas encore, jusqu'à ce jour, la possibilité d'établir ce mode d'hérédité.

On a également indiqué, comme causes prédisposantes, la scrofule et la syphilis. Rien de moins certain que cette dernière, qui est vraie pour certaines formes de pseudo-gliôme.

Les enfants qui font le sujet de nos principales obser-

(1) Helfreich. Arch. f. Ophth., V, XXI, 2 et Ann. d'ocul., t. LXXVI, 1876.

vations étaient tous dans un état parfait de santé générale avant l'apparition du gliôme.

On a dit encore : le gliôme a été précédé et évidemment provoqué dans un grand nombre de cas par un traumatisme, une chute ou un heurt sur l'œil ; (1) c'est à cela que les parents rapportent le plus souvent la genèse de la maladie (obs. I). Nous ne pouvons partager cette manière de voir, et nous n'allons même pas jusqu'à faire jouer au traumatisme le rôle de circonstance occasionnelle. Lorsque le traumatisme se produit, le gliôme est constitué, et c'est précisément la cécité due à la présence du néoplasme qui est la cause déterminante du traumatisme. On a donc confondu l'effet et la cause.

Nous ne devons pas, croyons-nous, attacher une trop grande importance au dire des parents qui rapportent presque toujours à un coup ou à une chute la production de la tumeur ; ne sommes-nous pas en effet tous enclins, en dehors des questions scientifiques, à attribuer aux causes souvent les plus imprévues et les plus singulières, les événements qui se produisent sous nos yeux ?

MARCHE ET DURÉE

La marche et la durée de la maladie sont très variables. Dans certains cas la marche a été très rapide et

(1) Saunders. A treatise on some points practical relating to the diseases of the eye. London, 1816.

(2) Steinheim. Centralb. f. Augenh., p. 172, 1877.

le développement du gliome, depuis l'époque où il a été reconnu jusqu'à la mort, a duré quelques semaines; dans ce cas, les deux dernières périodes étaient pour ainsi dire confondues. Quant au début de l'invasion, nous avons vu combien il était difficile de s'en rendre compte; nous y insisterons davantage, lorsque nous parlerons du diagnostic

Dans d'autres cas, la marche est moins prompte, et la terminaison a lieu quelquefois plusieurs années après la constatation des phénomènes de début par le chirurgien.

L'observation V est un exemple de la lenteur que met quelquefois le néoplasme dans son invasion. Voici un gliome de la rétine affirmé de la façou la plus expresse il y a 2 ans et demi, et cependant l'affection n'offre aucun symptome de propagation : elle reste stationnaire, ressemblant en cela à une affection dont M. le professeur Ball disait dans un langage imagé : « Elle semble se recueillir, ainsi que le voyageur qui, fatigué, se repose au versant du côteau, avant de continuer sa route. »

M. le professeur Panas a bien voulu nous communiquer la relation d'un cas à peu près analogue. Un enfant était porteur d'un sarcome de l'orbite, affection tout aussi envahissante que le gliôme de la rétine. Pendant une très longue période, plus d'un an et demi, je crois, alors que les symptômes d'invasion orbitaire s'accentuaient, l'enfant ne manifesta jamais le moindre phénomène cérébral. L'enfant succomba et l'autopsie révéla la présence dans les lobes antérieurs du cerveau

d'une tumeur de nature sarcomateuse de la grosseur d'une pomme de reinette, tumeur qui avait détruit toutes les parties voisines.

Ces phénomènes d'arrêt sont en contradiction avec ce qu'en dit le professeur de Græfe (1) quand il le définit, un processus à *marche régulièrement progressive, sans arrêt*, à l'inverse de celle du sarcome.

Ces phénomènes d'arrêt momentané expliqueraient pourquoi des cas de gliôme, en petit nombre, il est vrai, ont pu être observés dans l'âge adulte. Merril (2) cite un cas de gliôme vrai observé par lui chez un malade de 21 ans. M. le professeur Panas a opéré à l'hôpital Lariboisière, nous dit M. le Dr Rémy qui alors était son interne, un jeune homme de 17 à 18 ans atteint de gliôme. Dans ces cas, le néoplasme est à l'état latent : et il y reste plus ou moins longtemps jusqu'à ce que, sans que la cause déterminante puisse être appréciée du chirurgien, il reprenne sa course avec une violence inouïe. Il semblerait que la rapidité de la marche du gliôme est alors en raison inverse du temps qu'il a mis à se développer.

Nous avons vu que le gliôme pouvait se développer dans les deux yeux : nous en avons recueilli un certain nombre d'observations : M. le professeur Panas (3)

(1) De Græfe. Arch. f. Ophth., XIV, p. 103-144, 1868 et Ann. d'ocul., t. LXI, p. 77-81, 1869.

(2) Merril. C. S. Medical News, 1882. Transactions de la la Société ophthalmologique américaine, juillet 1882.

(3) Panas. Nouveau Diction. de méd. et de chir. pratiques. Jaccoud, art. Rétine, pathologie,

admet la proportion de 18 0/0. Tous les auteurs ont signalé la présence bi-latérale du gliôme : de même dans la littérature médicale du commencement du siècle, Saunders (1) Stevenson (2). Ici se pose une question très importante.

Comment s'établit cette bi-latéralité du néoplasme ? L'invasion se fait-elle dans les deux yeux successivement ou simultanément ? Nous nous trouvons encore là en présence de la difficulté qu'il y a d'établir l'existence d'un gliôme à son début. Il est alors également très difficile de savoir si l'envahissement gliômateux a été simultané ou successif : car, surtout lorsque le sujet est en bas âge, qu'il ne peut rendre compte de ses sensations, il faut un phénomène physique, le plus souvent le reflet de l'œil de chat amaurotique pour mettre sur la voie les parents et le chirurgien. Comment alors, dans ces conditions, en présence d'un gliôme bi-latéral, établir quel est l'œil qui a été primitivement envahi ?

Dans un très petit nombre de cas, on a constaté les deux rétines atteintes ; mais toujours, la tumeur était plus développée dans un œil que dans l'autre (3).

Le plus souvent, un gliôme de la rétine avait été reconnu dans un œil, et plus tard, à un intervalle variant de quelques semaines à plusieurs mois, l'autre œil présentait les mêmes symptômes.

(1) Saunders. Loc. cit.

(2) Stevenson. On the nature of amaurosis, p. 37. London, 1821.

(3) Brailey. Semaine médicale, 17 juin 85. (Société royale de méd. et de chirurg. de Londres.

Pour appuyer la théorie de l'invasion simultanée des deux rétines par le gliôme, on s'est basé sur la diathèse gliômateuse. Or nous avons vu que, en réalité, elle n'existait pas.

Au contraire, l'invasion successive d'abord d'un œil, puis de l'autre, est plus facilement explicable. Cependant l'accord n'est pas fait sur ce point.

La propagation se fait d'un œil à l'autre, le long du nerf optique.

Certains auteurs, entr'autres de Græfe, ne croient pas à la propagation par la voie du chiasma ; ils ne croient pas non plus à une dyscrasie, mais l'expliquent par une sorte de sympathie singulière qui existe entre les deux yeux (il est entendu que cela ne veut pas dire ophthalmie sympathique).

D'autre part, on sait que les canaux lymphatiques périvasculaires sont très abondants dans les couches de la rétine. A côté de la couche interne épaissie, dégénérée, et parallèlement à elle, Dreschfeld (1) a décrit un grand canal lymphatique à parois distinctes qui s'y appliquait en forme d'entonnoir. Ce fait confirme l'existence des canaux lymphatiques de la rétine décrits par Wiss et explique la propagation à l'autre œil, même après l'énucléation du premier : disons de suite que nous ne croyons pas à ce mode de propagation.

La théorie généralement adoptée est l'envahissement des interstices et des espaces lymphatiques

(1) Dreschfeld. Centralblatt, n° 14, p. 196, 1875 et Ann. d'ocul, t. LXXX, 1876.

(Schwalbe) du nerf optique, voie par laquelle les cellules du gliôme en raison de leurs petites dimensions peuvent gagner facilement la cavité du crâne. Ainsi que le disait M. le professeur Panas : « le gliôme se faufile à travers ces étroites filières ; pour lui la porte est toujours ouverte ». Nous en reparlerons à propos des indications de l'énucléation hâtive.

L'envahissement successif des deux rétines a été noté dans la très grande majorité des cas de gliôme double dont nous avons les observations.

Dans un grand nombre de cas de gliôme unilatéral, la névrite optique et l'atrophie blanche de la papille ont été signalées. Les autopsies faites à la suite de ces mêmes cas démontraient une atrophie jusqu'au chiasma. Au point de vue clinique, on a également reconnu que dans un cas de gliôme bilatéral, les deux tumeurs n'étaient pas à une même période de leur développemen (1).

Tous ces faits réunis nous portent à admettre que le gliôme développé dans un œil peut postérieurement, et cela dans un espace de temps indéterminé, envahir l'autre œil par la migration des cellules néoplasiques le long des nerfs optiques, après avoir traversé le chiasma.

(1) Augier et Dujardin. Revue d'ophthalm., t. IV, n° 2, 1885. (Société médicale de Lille, septembre 1884.)

DIAGNOSTIC.

Le gliôme de la rétine exige, en raison même de son extrême gravité, un diagnostic certain. On verra plus loin que nous affirmons la possibilité d'une guérison, si, à la suite d'un diagnostic qui ne laisse subsister aucun doute à la première période, l'énucléation du globe est pratiquée.

Nous ne nous occuperons donc que des moyens de reconnaître cette affection au premier stade de son développement.

Le premier signe qui appelle l'attention est l'œil de chat amaurotique de Beer (1) : on a donné ce signe comme pathognomonique du gliôme : il est loin d'en être ainsi ; il se rencontre dans quelques autres affections occulaires telles que le sarcome de la choroïde, la choroïdite parenchymateuse, etc., sur lesquelles nous reviendrons. Sur 20 bulbes oculaires ayant présenté le reflet de l'œil de chat, et ayant été énucléés par différents praticiens comme atteints de gliôme, on en a trouvé 5, soit 25 °/₀ où il n'y avait aucune tumeur oculaire ; dans ce cas, il y avait choroïdite, dégénérescence fibroïde de la rétine avec hypertonie, ou bien encore irido-cyclite avec décollement de la rétine (2) ;

(1) J. Beer. Lehre von der Augenkrankheiten, t. II, p. 495. Vienne, 1817.

(2) Fritz Raab. Arch. f. Ophth., vol. XXIV, III, p. 163-184, et Ann. d'ocul., t. LXXXI, 1879.

d'autres fois il peut se rapporter à une altération traumatique, exsudatve ou plastique de la rétine (1).

Cependant, si ce signe n'est pas pathognomonique, il peut cependant rendre de grands services, puisqu'il met sur la voie d'une affection non accusée par les petits malades.

Nous avons vu qu'il se reconnaissait dans certaines positions de l'œil, et sous une certaine lumière. Afin de bien voir sa coloration, Knapp a proposé de se servir de l'examen par l'éclairage solaire, (d'un héliostat) ; le reflet constaté alors dans les cas de gliôme est jaune (*yellow*) éclatant et d'une coloration plus blanchâtre dans les cas de choroïdite. Ce signe peut aussi exister dans le sarcome de la choroïde ou une tumeur du tractus uvéal, mais il ne peut y avoir de confusion puisque le sarcome est une maladie de l'âge mûr et que le gliôme s'attaque uniquement à l'enfance. Cela seul suffit à les différencier cliniquement.

Le gliôme rétinien a été autrefois confondu avec une cataracte (2) ; mais remarquons que, à cette époque, les chirurgiens devaient uniquement s'en rapporter aux caractères antérieurs (3) ; aujourd'hui, grâce à l'ophtalmoscope, il n'est plus permis a un ophtalmologiste de faire une semblable erreur.

Le diagnostic différentiel avec le décollement de la

(1) Sichel. Iconographie ophthalm., p. 565.

(2) Carron des Villards. Journal compl. des sc. méd., t. XLIX, p. 6. Paris, 1832.

(3) Desmarres. Traité des mal. des yeux, p. 795, 1847.

rétine présente quelques difficultés. Et d'abord disons que les cas de décollement rétinien simple sont très rares dans l'enfance.

Cependant on l'a observé. On aperçoit derrière le cristallin une masse d'un blanc grisâtre ou verdâtre, à reflets nacrés, présentant une surface lisse ou des bosselures. C'est à peu près la même chose que l'on constate dans les tumeurs intra-oculaires ; mais si la rétine a disparu, on n'en reconnaît plus aucun des vaisseaux qui lui sont propres, mais on voit des vaisseaux de nouvelle formation qui appartiennent uniquement à la tumeur. C'est sur l'existence de ce signe pathognomonique que Sichel et Brière se sont appuyés pour établir le sarcome de la choroide.

Dans le décollement, au contraire, les vaisseaux sont déformés, déplacés, changés de couleur et d'aspect, mais ils existent. Par conséquent, toutes les fois que l'on voit au fond de l'œil, à l'ophthalmoscope, une vascularité propre, il faut penser à un néoplasme.

Le décollement a comme signe positif le mouvement de drapeau. En prenant tous ces signes, dans l'un ou l'autre sens, on peut affirmer l'un ou l'autre cas. Donc les classiques sont tout à fait en défaut quand ils fondent leur diagnostic différentiel sur le mouvement de drapeau dans un cas, sur la vascularité propre dans l'autre. Comme signe diagnostique, les auteurs classiques ont également donné l'absence du décollement chez le petit enfant. Or M. le professeur Panas relate dans sa leçon clinique, qu'il a vu à l'hôpital St-Louis une fillette chez laquelle il diagnostiqua une tumeur dont la

nature devait l'amener à pratiquer l'énucléation. A l'examen de la rétine, après l'opération, il ne trouva pas de gliôme, et il regretta d'avoir fait cette énucléation non pas à cause de l'œil qui était irrémédiablement aveugle, mais parce que cette énucléation entraînait l'atrophie de l'orbite et de la moitié de la face, conséquence si fréquente chez les jeunes sujets. Citons encore le cas dans lequel M. le professeur Panas et Desmarres diagnostiquèrent un gliôme chez un enfant de 4 ans : l'autopsie révéla un décollement de la rétine (1). Ces exemples sont probants, et démontrent par conséquent que le diagnostic entre le néoplasme et le décollement rétinien reste absolument à faire.

Cependant on peut y arriver en se fondant sur d'autres considérations qui échappent encore aux auteurs classiques.

Un néoplasme, quel que soit son volume, ne se développe pas sans prendre de la place, et par conséquent sans augmenter le tonus et la tension de l'œil. Dans le décollement, il n'y a pas augmentation, mais diminution de tension ; cette diminution entraîne une des conditions pathogéniques du décollement. Cependant on a noté des exceptions ; c'est ainsi que dans un cas de large décollement de la rétine bi-lobaire, situé dans toute la partie inférieure, M. le Dr Piéchaud constata qu'un œil était hypotone, tandis que l'autre présentait une certaine dureté ; on aurait pu croire au début

(1) Panas. Leçons sur les rétinites, rédigées par le Dr Chevallereau, 1876.

que la tension était physiologique, cependant des attouchements répétés le convainquirent qu'il y avait une notable hypertonie, malgré la diffluence très prononcée du corps vitré (1).

Mais il ne faut pas donner aux exceptions plus d'importance qu'elles ne méritent ; il y aura toujours des individualités qui ne rentreront pas dans les règles, des cas à surprise, qui déjoueront tous les raisonnements. Quoi qu'il en soit, nous possédons là un très bon signe, sur lequel Mauthner a beaucoup insisté, pour ne pas dire, un signe tout à fait pathognomonique.

De plus le décollement s'établit doucement, sans réaction, à froid pour ainsi dire, tandis que le néoplasme, s'il est silencieux tout à fait au début, ne tarde pas à revêtir des allures plus bruyantes. Dès que la tumeur augmente de volume, elle vient, soit en raison de son siège, soit à cause de son accroissement, à agacer la région ciliaire, et l'on voit apparaître tout de suite des phénomènes de cyclite, caractéristiques de réaction.

Ce diagnostic des gliômes avec le décollement rétinien a une importance capitale, et nous ne partageons pas l'avis de MM. Poulet et Bousquet (2) ; ils font presque un aveu d'impuissance quand ils disent : « La

(1) A. Piéchaud. Essai sur les phénomènes morbides de la pression intra-oculaire, p. 91, 1873.

(2) Poulet et Bousquet. Traité de patholog. ext., t. II, p. 315, 1885.

« marche ultérieure de la lésion dans le cas de gliôme, « dissipera tous les doutes. »

On peut apprécier les différences de niveau du fond de l'œil à l'acide de l'ophthalmoscope à réfraction, pourvu que les milieux soient transparents (1). On observe alors les changements dioptriques dus aux déplacements parallactiques. M. le professeur Perrin nous a vivement recommandé ce procédé d'investigation.

La chroïdite parenchymenteuse peut aussi être confondue avec le gliôme. Disons d'abord que la choroïdite parenchymenteuse est toujours la suite de méningite cérébro-spinale, par conséquent, les phénomènes de début sont des symptômes cérébraux qui n'existent jamais (au début) dans le gliôme. De plus elle donne à la pupille une couleur blanc-grisatre, plutôt qu'un reflet métallique. La choroïdite parenchymateuse donne lieu à des phénomènes de réaction très vive, et l'on n'y rencontre jamais de vaisseaux de nouvelle formation.

L'hyalite suppurative, quelle que soit sa cause, traumatique ou méningitique, donne l'aspect d'une tumeur de coloration blanc-jaunâtre, faisant voir des flocons et privée de vaisseaux (2) : on doit avoir soin de s'enquérir des commémoratifs qui, dans ce cas, aident singulièrement le diagnostic. Un décollement de la rétine avec complète oblitération de la chambre

(1) Badal. Mémoires de la Soc. de biologie, 16 déc. 1876.
(2) De Wecker. Thérapeutique oculaire, 1879.

vitreuse peut être la conséquence d'une hyalite suppurative (1).

Nettleship (2) a appelé l'attention sur un fait fort intéressant : il signale certains cas d'ophthalmie destructive, chez des enfants, simulant le gliôme dans leurs allures cliniques. Il croit qu'il y a deux principaux types d'échanges morbides dans l'ordre de ces cas : d'abord l'irido-choroïdite amenant l'opacité du corps vitré, avec décollement de la rétine, et en arrière déplacement des procès ciliaires : une hémorrhagie entre la choroïde et la rétine pourrait également survenir. Le second type morbide est l'inflammation et la condensation du corps vitré, spécialement dans les couches externes, et quelquefois aussi dans son axe antéro-postérieur, résultant probablement d'une rétinite chronique avec décollement de la rétine. L'iritis se trouve dans presque tous les cas de pseudo-gliôme et il y a souvent, à la première période, une sévère inflammation de l'œil.

Autre cas de pseudo-gliôme : un enfant de cinq ans présentant une iritis chronique avec une teinte jaunâtre de la pupille. Le diagnostic gliôme fut porté par Dikson (3), l'énucléation fut pratiquée, et l'on ne trouva pas trace de tumeur néoplasique : M. Clarke vit que

(1) Brailey. Guy's hospital report, vol. XXV, p. 497 1880-81.

(2) Nettleship. British med. Journal, II, p. 842, 1882. (Ophthalmological Society of the united Kingdom, 12 octob. 1882.

(3) Critchett and Bowman. The Lancet, 4 mars 1854

cette teinte était le résultat de produits inflammatoires appliqués contre la capsule postérieure du cristallin.

Dans d'autres conditions, il peut y avoir trouble des milieux transparents à la suite d'un traumatisme, hernie du corps vitré, iritis et synéchies, puis apparaît une plaque jaunâtre, convexe comme dans le gliôme (1). ailleurs encore c'est une irido-cyclite avec suppuration du corps vitré, probablement d'origine pyohémique, se manifestant par une masse de lymphe semi-transparente obturant la pupille, laquelle lymphe d'un blanc jaunâtre a été retrouvée à l'autopsie dans les pédoncules cérébraux, les bandelettes optiques, le chiasma, le pont de Varole et presque tout le cervelet (2).

Le cysticerque rétinien ne saurait être confondu avec le gliôme : d'abord ce n'est pas une affection de l'enfance, on l'a toujours observé dans l'âge adulte ; de plus les mouvements péristaltiques qui lui sont propres suffiraient pour lui imprimer un caractère spécial.

Assez récemment a été signalée la ressemblance que pouvaient offrir cliniquement avec le gliôme les troubles qu'apporte dans le cristallin et les parties qui l'entourent, la persistance de l'artère hyaloïdienne et de la membrane pupillaire (3). Un enfant de 54 jours présentait de la mydriase, le reflet jaune trouble, de l'hyper-

(1) Desmarres. Traité des malad. des yeux, III, p. 482, 489. 1858.

(2) Nettelship. British med. Journal, II, p. 760, 1884. (Ophtalm. Soc. of the un. Kingdom, 8 octobre 1884.)

(3) Vassaux. Arch. d'opht., t. III. n° 6, 1883.

tonie, et des synéchies antérieures. A l'ophthalmoscope, tumeur non mobile, ratatinée, coiffant la partie supérieure du cristallin et présentant une vascularisation : le cristallin transparent, sauf quelques stries. Diagnostic : tumeur intra-oculaire, sans doute, gliôme. On fait l'énucléation et l'on voit que cette masse néoplasique a son point de départ dans le bouquet terminal de l'artère hyaloïdienne, sasubstance est composée de corps fibro-plastiques séparés par de la matière amorphe et disposés autour de capillaires à une seule tunique épithéliale. Contre la face interne de la rétine, dans les régions les plus internes du corps vitré, depuis la pupille jusqu'à l'ora serrata, se trouvent de nombreux filaments, tortueux, granuleux, dans certains on trouve une cavité centrale avec des globules sanguins déformés ; c'est un reste des vaisseaux hyaloïdiens, la rétine est normale. Si l'on a confondu un décollement de la rétine ou une irido-choroïdite avec un gliôme, l'inverse s'est également présenté, et à l'autopsie d'enfants morts de maladies intercurrentes ou de phénomènes méningitiques, on a trouvé un œil, que l'on avait cru atteint de décollement de la rétine, rempli par une masse gliomateuse avec prolongements dans le cerveau. Pour donner une idée des erreurs que peut commettre le chirurgien, citons M. Poncet (de Cluny).

« Pour notre compte, dit-il (1), nous avons reçu au « moins une demi-douzaine de bulbes énucléés pour « gliômes, et dans lesquels nous n'avons trouvé au mi-

(1) Poncet (de Cluny). Arch. d'opht., t. II, p. 228, 1882.

« croscope qu'une irido-choroïdite avec décollement « complet de la rétine placée derrière le cristallin et « plissée en champignon. »

Assurément le diagnostic peut offrir dans certaincas de très sérieuses difficultés, mais nous croyons que les auteurs qui ont proclamé ce diagnosic comme parfois impossible ont singulièrement exagéré.

Pour asseoir le diagnostic d'une façon plus certaine, on avait conseillé de pratiquer l'incision transversale de l'œil (1). Si la maladie était maligne, le globe restait ferme et l'incision ne donnait lieu qu'à une issue de sang : si au contraire elle était bénigne, il s'écoulait un fluide incolore mélangé de pus et l'œil s'affaissait.

C'est à une expérience mécanique analogue, mais perfectionnée par le progrès de la science, que M. le Professeur Panas conseille d'avoir recours comme moyen propre à aider au diagnostic : nous voulons parler de la ponction exploratrice qui est sans danger et sans grand inconvénient pour l'œil. Par de légers mouvements imprimés à la pointe, le chirurgien saura immédiatement d'après la résistance qu'il éprouvera, si le trocart est dans un milieu liquide ou solide : en employant le trocart de Duchenne, on pourrait même se rendre suffisamment compte de la nature de la tumeur, le microscope aidant.

(1) Travers. Synopsis, loc. cit.

PRONISTIC ET TERMINAISON

Le pronostic est des plus sombres : c'est, on l'a vu, une maladie effrayante, et des plus graves. Suivant l'expression typique de M. le Dr Rémy, il ne s'agit pas de la vue, mais de la vie. En effet elle ne cause pas seulement la perte de l'organe qui en est le siége, mais elle tue sûrement et impitoyablement, si l'ablation de l'organe n'est pas faite dans certaines conditions qui vont être exposées, M. le Professeur Panas nous disait : « c'est le *noli me « tangere* de la chirurgie oculaire. » Moins pessimiste, nous disons : oui, mais à moins que l'énucléation ne soit faite au premier stade de développement du néoplasme.

Dans le cas contraire, le petit malade meurt fatalement, miné par la fièvre hectique, par la cachexie, épuisé par les hémorrhagies, à moins que des phénomènes méningitiques ne viennent mettre plus tôt un terme à ses souffrances.

CHAPITRE III

INDICATIONS CHIRURGICALES

Indications thérapeutiques. — En présence d'une maladie à marche aussi sûrement mortelle, la thérapeutique est impuissante. Rosas a conseillé, autrefois, l'application d'un cautère au bras, des frictions mercurielles sur le front et l'orbite, et de l'extrait de ciguë à l'intérieur : le temps a fait justice de ces procédés médicamenteux. L'emploi des narcotiques, morphine, chloral, etc., n'est qu'un palliatif aux souffrances atroces qu'endure le petit malade. Le seul traitement qui offre des chances de salut est le traitement chirurgical qui, de tout temps, a été reconnu comme le seul applicable.

Mais, quelles difficultés le chirurgien ne rencontre-t-il pas lorsqu'il propose à une famille une opération comme celle de l'énucléation d'un œil ! Le plus souvent, l'opération est refusée. C'est en présence de ce fait que l'on avait essayé des moyens d'enrayer le mal ; l'on provoquait la perte de l'œil et l'on espérait ainsi éviter la propagation. Cette méthode atrophiante, préconisée par Sichel et sur laquelle il appela de nouveau l'attention des membres du Congrès ophtalmologique de Paris, en 1867, n'a pas donné les résultats que l'auteur espérait en tirer. Malgré la grande auto-

rité de Sichel, il n'est pas admissible de penser que l'encéphaloïde (le gliôme) montre dans l'œil une bénignité qu'il ne montre dans aucune autre partie du corps.

Depuis longtemps donc ce traitement, tout à fait insuffisant, a été abandonné et maintenant l'intervention chirurgicale est seule admise par les ophtalmologues.

Intervention chirurgicale. — Cette question de l'intervention chirurgicale est une des plus graves, en même temps qu'une des plus intéressantes qu'ait à résoudre le médecin quand il se trouve en présence d'un cas de gliôme. La solution de cette question a fait l'objet de maintes recherches : chacun a publié les documents propres à jeter quelque lumière sur ce point si sombre de la pathologie oculaire.

Nous n'avons pas la prétention de résoudre la question ; notre seul but est de chercher à contribuer à la solution dans la mesure de nos connaissances. Puissions-nous atteindre ce but !

Nous ne croyons mieux faire, avant de commencer cette étude, que de reproduire textuellement les paroles que prononçait le professeur Hirschberg, dans une conférence donnée à la *Hufeland'schen Gesellschaft*, à Berlin, sur le gliôme de la rétine, le 25 janvier 1880 (1) : Quoiqu'il ne s'agisse ici que d'affections oculaires, disait-il, leur étude n'appartient pas seulement au domaine de l'ophthalmologiste, mais inté-

(1) Hirschberg. Arch. f. Augenh., vol. X, I, p. 40-71.

resse aussi bien tous ceux qui s'occupent de l'art de guérir. S'il n'est pas permis au médecin, dans la plupart des cas, de songer au salut d'un organe aussi gravement atteint, il est de son devoir du moins de songer à l'existence si précieuse et tant compromise de ceux qui portent ces redoutables affections. Un diagnostic éclairé et une intervention chirurgicale *prompte*, consistant à supprimer un organe devenu si dangereux, *lui permettra de sauver la vie à un grand nombre de malades*. Dans ces termes concis, mais cependant si nets, se trouve résumée la conduite que doit tenir le chirurgien.

Nous avons vu de quels moyens il disposait pour asseoir son diagnostic d'une façon certaine. Nous supposons que le diagnostic gliôme est acquis ; nous envisagerons plus loin le cas où il y a incertitude.

Tous les chirurgiens sont d'accord sur la nature de l'intervention : il faut énucléer le globe oculaire, siège de la tumeur gliomateuse. Dans quelle mesure et à quelle période de développement du gliôme doit être faite cette énucléation?

L'énucléation doit être faite au premier stade de l'affection, alors qu'elle ne s'est pas encore propagée au nerf optique et aux parties voisines, ou qu'on ait lieu de le supposer. Hors cela, il y aura toujours récidive.

Autrefois, alors qu'on ne disposait pas de moyens d'investigation aussi perfectionnés que les nôtres pour établir un diagnostic au début du gliôme, l'énucléa-

tion était repoussée par les chirurgiens (1) ou admise seulement comme palliative (2), comme un pis-aller (3). Dans ces vingt dernières années, cette idée a fait du chemin.

Nous le répétons : il faut hâtivement énucléer le globe oculaire; toutes les autres opérations, iridectomie, ponction de la chambre vitreuse, etc., ne sont que palliatives et nullement efficaces.

Certains auteurs conseillent bien l'énucléation à bref délai, mais timidement (4), sans confiance, comme la seule ressource possible, affirmant le précepte : *in extremis, extrema.*

Nous sommes plus affirmatif ; nous conseillons l'énucléation hâtive, non comme nn moyen possible, mais comme un moyen presque assuré de sauver la vie du malade.

Mais le chirurgien rencontre sur sa route de nombreux et grands obstacles. Un enfant, présentant toutes les apparences de la meilleure santé générale, n'accusant aucune douleur, lui est amené parce que les parents ont remarqué qu'il n'y voyait pas d'un œil : cet œil présente l'aspect extérieur normal, sauf le reflet chatoyant, qui n'est pas toujours visible, auquel les parents attachent en général peu d'importance. Les

(1) Guersant.

(2) Lebrun. Ann. d'ocul., t. LX, 1868. — Demours. Précis théor. et prat. sur les mal. des yeux, 1862.

(3) Deval. Traité pratique des maladies des yeux, 1862.

(4) Galezowski. Traité iconograph. d'ophthalm., p. 139, 1876 et Gazette des hôpitaux, p. 274, 1866.

parents demandent un avis, et le chirurgien leur répond : il faut enlever au plus tôt l'œil de votre enfant, sa vie est à ce prix.

Quels sont les parents qui consentiront d'emblée à une aussi suprême ressource, quelle que soit la confiance qu'ils aient dans leur médecin. Ils ne peuvent en général croire qu'un œil sain en apparence est aussi malfaisant et peut compromettre la vie de leur enfant.

C'est ce qui fait que le chirurgien a si rarement du succès après l'énucléation d'un œil gliomateux. Plus tard, lorsque l'exophtalmie se produit, lorsque l'enfant accuse des douleurs violentes, ou même quelquefois, lorsque la tumeur a perforé les enveloppes de l'œil et est devenue fongueuse, alors ils viennent d'eux-mêmes solliciter l'intervention du chirurgien. Mais alors il est trop tard.

Opérer tôt, tout est là, a dit un auteur ; ce sera également notre formule.

Donc, aussitôt que les premiers symptômes pouvant faire affirmer au chirurgien la présence d'un gliôme auront été reconnus, il faut pratiquer l'énucléation. Le pronostic sera d'autant meilleur que l'énucléation aura été plus hâtive.

Nous devons nous attacher à mettre, de bonne heure, l'organe dangereux dans l'impossibilité de nuire et prévenir ainsi la dissémination et la métastase.

Pour cela, l'énucléation seule ne suffit pas.

En effet, grâce à leurs petites dimensions, les cellules du gliôme ont plus de facilité pour envahir les espaces et les interstices lymphatiques du nerf optique,

voie par laquelle elles peuvent gagner la cavité du crâne.

Contrairement au sarcôme, qui par son développement remplit la cavité oculaire et fait éclater le sclérotique et la choroïde, le gliôme se faufile à travers ces étroites filières ; pour lui la porte est toujours ouverte. Voilà pourquoi il faut opérer tout de suite, aujourd'hui plutôt que demain : on ne sait jamais si l'on n'arrive déjà trop tard (Panas).

Il faut couper le nerf optique le plus loin possible de son point d'implantation sur le globe ; c'est un précepte qui diffère un peu de ce qui est admis pour l'énucléation ordinaire.

C'est un point très important, car le nerf optique peut être infiltré sans le paraître, son volume, sa couleur, son aspect n'étant pas altérés : il faut aller, dans ce cas, aussi loin que possible (jusqu'au trou optique).

Tous les auteurs sont d'accord sur ces points : qu'il faut énucléer le plus tôt possible et couper le nerf optique le plus loin possible du globe.

Le professeur Knapp s'est exprimé à ce sujet dans une observation (1) d'une manière très précise : « Le moindre délai accordé à l'énucléation serait fatal au malade. » Et, dit-il, la question peut être exprimée ainsi comme une formule (*as a maxime*) : extirper quand la tumeur est encore une affection locale, c'est-à-dire

(1) Knapp. Arch. of ophthalmology and otology, vol. II, n° 1, p. 36, 1871-72.

avant que l'économie soit infectée, et alors la vie peut être sauvée (*before life will be saved*).

Il faut donc, nous le répétons, agir vite. Si le chirurgien ou le malade temporisent, le développement complet et rapide des symptômes locaux ne laisse bientôt plus que le regret de n'avoir pas saisi l'unique chance de guérison qui se présentait. Dans les conditions que nous venons d'énoncer, le gliôme peut guérir, c'est-à-dire que l'énucléation arrête toute propagation et empêche la récidive et la généralisation.

Pour établir ce fait, nous nous appuyons sur des documents irrécusables. Certaines observations rapportent qu'après une énucléation pour gliôme *vrai*, la récidive n'a pas paru deux ou plusieurs mois après l'opération. Mais l'on a vu souvent des récidives se produire, et même trois ans après l'opération ; la propagation du néoplasme récidivé a mis dans ces cas la lenteur que nous avons signalée dans quelques cas de développement primitif. Le médecin doit donc être extrêmement circonspect, et faire les plus grandes réserves. Les parents du petit malade sont naturellement enclins à donner à une guérison apparente de quelques mois une interprétation des plus favorables. Le médecin doit bien se garder de porter un pronostic définitif; ce n'est qu'au bout de plus de trois ans qu'il pourra affirmer la guérison absolue.

Et cette guérison, en dépit de ce qu'en ont dit presque tous les auteurs et les cliniciens, peut être absolue et définitive.

Nous devons considérer, dit le professeur Warlo-

mont, les cas même isolés de guérison définitive comme ayant une importance extrême; les résultats acquis jusqu'ici sont loin d'être décourageants.

Nous irons plus loin ; disons qu'ils sont fort encourageants, et même concluants. Citons seulement quelques exemples les plus probants. (Voir observations.)

Le professeur Knapp a énucléé en 1868 l'œil d'un enfant de 8 ans atteint de gliôme vrai à la première période. Il y a quelques mois dans une discussion sur le sujet (1), il déclarait que l'enfant était vivant et bien portant. De plus dans une lettre qu'il a bien voulu nous adresser, le professeur Knapp s'exprime ainsi : ce cas de gliôme vrai, se rapporte à un jeune garçon de 8 ans, qui vit encore, se porte bien et n'a pas eu de récidive depuis l'opération qui date de seize ans. »

Dans cette même communication, le professeur Knapp nous écrit : un autre cas n'a pas eu de récidive après l'énucléation, et il y a de cela sept ans.

Autre exemple : énucléation d'un œil gliômateux chez un enfant de 3 ans par le professeur Landsberg (de Gœrlitz) : en 1876 il ne présentait aucune récidive ; interrogé par nous sur l'état actuel de ce malade, le professeur Landsberg s'exprime ainsi dans une lettre très gracieuse : « Le jeune homme qui fait le sujet de « cette observation a aujourd'hui 19 ans; il est vi- « goureux, de santé florissante, et très intelligent ;

(1) New-York med. Journal, 2 août 1884 (Amer. ophthalm. Soc.).

« *je le vois presque tous les jours* ; il ne présente pas la « moindre récidive de la tumeur de l'œil gauche ; l'œil « droit est myope, mais très sain (1). »

Ces deux cas de guérison après une période de quinze ou seize années nous semblent être assez concluants ; remarquons que l'examen histologique de l'œil énucléé dans ces deux cas a montré la nature gliomateuse de la tumeur.

Nous réunirons au chapitre des observations les cas de guérison existant dans la science, constatée après deux, cinq et huit ans.

Mais si le diagnostic est incertain, quelle doit être la conduite du chirurgien ? Si, après s'être entouré de tous les éléments de diagnostic en son pouvoir et après avoir demandé l'avis de collègues compétents, il est encore hésitant, que doit-il faire ?

Doit-il, dans le doute, assister impuissant à la marche de l'affection et guider sa conduite sur les phénomènes ultérieurs ? Non assurément, car, dans le cas de gliôme, la temporisation diminuera les chances de succès ou même, dans beaucoup de circonstances, les fera complètement disparaître.

L'autre alternative est assurément effrayante : le chrirurgien prive l'enfant d'un membre sur l'importance duquel il est inutile de nous appesantir, il crée à cet enfant une infériorité sociale, une malformation des plus pénibles surtout s'il s'agit d'une fillette ; car

(1) M. le prof. Hirschberg (de Berlin) nous a écrit qu'il avait plusieurs cas de guérison, mais sans autres détails.

en dehors de la privation de l'œil, l'absence même de cet organe entraîne une déformation de la face par arrêt dans le développement de la cavité orbitraire, une asymétrie faciale souvent très accentuée, conséquence sur laquelle M. le professeur Panas ne manque pas d'insister.

Quoi qu'il en soit, nous devons, là aussi, pratiquer l'énucléation. Nous n'avons pas le choix des moyens. Nous sommes en présence d'un organe perdu, menaçant pour l'autre œil, compromettant la vie ; nous ne devons pas être arrêtés par des considérations esthétiques ou d'ordre social, et en cas de doute, nous devons plutôt pécher par excès de prudence que faire courir à l'enfant les chances d'une temporisation.

Si le chirurgien est en présence d'un gliôme parvenu au second stade de son développement, soit que l'énucléation hâtive ait été refusée, soit qu'il n'ait été consulté qu'à cette époque, il est en présence d'un enfant accusant des souffrances violentes et à qui est réservé un affreux martyre. A cette période, il y a évidemment propagation au nerf optique et tendance à l'envahissement général. Dans ce cas encore, il doit énucléer, toujours, et dans ce cas encore plus que dans tous les autres, il faut sectionner le nerf optique le plus près possible du foramen opticum. Grâce à cette pratique, on peut avoir chance de faire la section du nerf optique au delà de la portion déjà envahie : et dans tous les cas, elle est un grand bienfait pour l'enfant, qu'elle met à l'abri d'atroces souffrances.

Les partisans de l'expectation à outrance ont pré-

tendu que dans ce cas, l'intervention chirurgicale, loin d'écarter l'issue funeste, donnait un coup de fouet à l'infection néoplasique, et par conséquent hâtait la mort. Tous les chirurgiens sont d'accord pour dire qu'il n'en est rien. Dans les stades ultérieurs, la conduite est la même que dans le cas de récidive.

Dans nombre de circonstances en effet, le plus souvent parce que, le gliôme affirmé, l'énucléation hâtive a été refusée par les parents, la tumeur récidive sur place, elle repullule dans l'orbite. Cette récidive revêt plusieurs aspects (1) ; ou bien elle suit de deux ou trois mois l'ablation du globe, ce qui est l'intervalle ordinaire, ou bien elle se fait immédiatement, ou quelquefois au bout de plusieurs années.

Cette prolifération extra-bulbaire, cette masse orbitaire n'exige pas seulement l'extirpation : il faut alors pratiquer l'évidement de l'orbite. Le chirurgien doit commencer par fendre la commissure externe des paupières afin de n'être pas gêné par l'étroitesse de la fente palpébrale ; puis il doit débarrasser l'orbite de tout son contenu, y compris la glande lacrymale, puis ruginer le périoste et détruire ce qui peut rester avec la pâte de Canquoin, ou mieux encore avec le thermo cautère. En même temps, s'il l'a pu, il aura sectionné une petite longueur de nerf optique, comme l'a fait M. le professeur Panas dans une de ses observations.

(1) De Græfe a vu récidiver en quelques semaines une tumeur dont le développe nent avait demandé plus d'une année.

M. le professeur Badal (de Bordeaux) veut bien nous communiquer que deux fois, dans un délai de trois à six mois après avoir pratiqué l'énucléation, il y avait eu récidive de la néoplasie, *bien que chez aucun d'eux, la coque oculaire ne fût perforée au moment de l'opération et que le nerf optique parût intact* : il a fait l'évidement de l'orbite et les malades ont succombé quelques mois après à une nouvelle récidive.

M. le professeur Trélat, pratiqua il y a quelques années à l'hôpital de la Charité, un évidement de l'orbite et du sinus maxillaire pour une récidive de gliôme : l'issue ne fut pas plus heureuse.

Quoi qu'il en soit, la question de l'intervention dans le cas de récidive *sur place* du gliôme rétinien nous semble résumée par cette réponse que M. le professeur Warlomont a bien voulu faire à une question que nous avions pris la liberté de lui poser sur ce sujet : « Quant « à ce point, dit-il, je n'hésiterai pas à répondre par « l'affirmative, s'il reste des raisons d'espérer que, « *cette fois*, on pourrra tout enlever, ce que vraisem- « blablement on n'avait pas pu faire la première. »

Jusqu'à présent nous n'avons envisagé que la conduite à tenir dans le cas de gliôme ou de récidive du gliôme, mais nous n'avons pas parlé de l'existence possible de phénomènes de généralisation ou de métastase. Ces phénomènes peuvent en effet se montrer ou dans le cours de la troisième période du développement du gliôme, ou bien coïncidant avec une récidive.

Notre observation I nous offre un exemple frappant de généralisation. On y lira qu'un chirurgien fit dans ces

conditions l'évidement de l'orbite et la cautérisation au fer rouge, et pratiqua de plus l'évidement de deux petites tumeurs sous le cuir chevelu, qui étaient également de nature gliomateuse. Dans cette observation, M. le Dr Piéchaud s'élève hautement contre cette pratique qu'il trouve détestable.

Nous sommes partisan de l'intervention quelle qu'elle soit, lorsqu'elle peut offrir un avantage, une chance de salut. Mais lorsqu'il y a des signes apparents indiquant l'infection de l'économie, alors le rôle du médecin se restreint ; il ne peut plus chercher à enrayer cette infection générale, cela est maintenant au-dessus des ressources de l'art ; il ne peut que faire ses efforts afin de calmer et de rendre moins sensibles les phénomènes de cette infection.

Nous disons donc que la présence d'un quelconque des signes, pouvant faire affirmer une généralisation ou des phénomènes métastatiques, sont une contre-indication absolue de l'intervention chirurgicale. Bien plus, on a remarqué qu'une intervention chirurgie quelconque, faite dans ces conditions, donnait un coup de fouet à l'affection et hâtait le mal. C'est aussi du reste l'avis de M. le Professeur Trélat.

Nous croyons devoir à ce sujet mettre sous les yeux du lecteur les opinions des maîtres et l'assentiment d'ophthalmologistes très distingués dont nous avons crû devoir nous entourer.

Interrogé par nous sur la question de savoir si, dans sa pensée, il y avait lieu d'intervenir chirurgicalement, en cas de généralisation, M. le Professeur Warlomont

veut bien nous répondre : « S'il reste quelque doute « sur le fait même de la généralisation, j'aurai toujours « des trésors d'indulgence pour l'opérateur qui, même « en présence d'une chance infinitésimale, aura le cou- « rage de s'exposer à des critiques incompétentes pour « disputer un enfant à la mort certaine et cruelle qui, « sans son intervention, doit le tuer à bref délai. »

M. le Professeur Warlomont témoigne par ces paroles de sa bienveillante indulgence, mais ces paroles impliquent aussi que cette pratique n'est pas la sienne, et, que si elle peut être indulgenciée, elle ne peut être conseillée.

Notre excellent maître, M. le Professeur Fano va un peu plus loin et nous dit : « en cas de généralisa- « tion, ou même lorsque sans généralisation, on ne peut « enlever tout le mal, il faut s'abstenir. »

Et cette autre parole de M. Armaignac (de Bordeaux), qui nous écrit : « je crois cette intervention « quelle qu'elle soit absolument inutile ; j'irai même « plus loin et je dirai que, pour ma part, je n'opérerai « jamais une récidive sur place lorsque tout l'œil et la « partie antérieure du nerf optique ont été enlevés dans « une première opération. »

Déjà autrefois, alors même que le gliôme en lui-même n'était pas bien connu, on avait remarqué la tendance de l'encéphaloïde à la généralisation, et à ce propos, Chélius écrit : « Si la maladie s'est propagée au « nerf optique, s'il existe des phénomènes qui indiquent « une dégénérescence fougueuse dans l'intérieur de la « cavité crânienne, ou si ces dégénérescences se mon-

« trent dans les environs de l'œil ou dans les organes « éloignés, toute opération est contre-indiquée. »

Jusques à quand, dit encore Demarquay, le chirurgien devra-t-il tenter la guérison? Quand devra-t-il s'arrêter? je dirai seulement qu'il devra renoncer à l'opération quand la constitution aura été envahie, quand des ganglions voisins auront été pris, quand des manifestations cancéreuses se seront développées : en un mot, si l'examen minutieux de toutes les fonctions des différents organes n'autorise pas à admettre une cachexie ou un état diathésique, on devra opérer : dans le cas contraire, l'opération, loin d'être avantageuse. est dangereuse.

Cette opinion a été émise sous des formes multiples par tous les ophtalmologues ; et Meyer : le précepte de l'ablation dans le plus bref délai a surtout sa valeur « lorsque la tumeur est encore restreinte à l'œil et « lorsque l'individu qui en est porteur ne montre au- « cun symptôme de diathèse générale, dans le cas con- « traire, l'intervention chirurgicale paraît accélérer la « marche de la maladie. »

Nous ne voulons pas être fastidieux en prolongeant ces citations. Disons seulement que l'accord est fait sur ce point.

S'il est permis à un jeune observateur de parler des devoirs professionnels, nous pensons que nulle part le principe de faire ce que la conscience commande et d'éviter ce que la raison condamne, nulle part, disons-

(1) Demarquay. Traité des tumeurs de l'orbite, p. 484, 1860.

nous, ce principe n'a trouvé une plus saisissante application. En résumé, nous répudions absolument toute intervention, de quelque nature qu'elle soit, lorsqu'il y a des signes non douteux de généralisation ou de métastase.

Nous n'avons pas parlé de la méthode opératoire : Tout le monde connaît en effet le procédé Bonnet usité en pareil cas : nous n'y insisterons donc pas. On a vu que le principe de l'énucléation dans le cas de gliôme était de couper le nerf optique le plus loin possible. Or, il n'est pas toujours facile d'atteindre ce résultat. Souvent en effet la coque oculaire se rompt et la section du nerf optique devient une difficulté. C'est pour répondre à cette indication opératoire expresse que M. le Professeur Trélat a imaginé un petit instrument en forme de cuiller, muni d'une fente médiane. Lorsque le globe oculaire n'est plus retenu que par le nerf optique, on introduit l'instrument de manière à prendre en fourche ce nerf optique ; de cette façon le globe peut être plus aisément attiré hors de sa cavité, et l'on peut ainsi exciser un tronçon beaucoup plus long du nerf optique : ce qui est pour l'énncléation, dans le cas de gliôme de la rétine, une excellente condition. Nous parlerons pour mémoire d'un procédé opératoire que quelques anteurs ont voulu appliquer au gliôme : je veux parler de l'exentération. Mais les termes mêmes dans lesquels l'auteur du procédé le définit (1), à savoir : « que cette

(1) A. de Græfe. Mémoire lu à la réunion des naturalistes allemands à Magdebourg, septembre 84. Ann. d'ocul., t. XCIII, 13, 3, p. 250, 1885.

« opération conserve les voies de communication qui « relient l'orbite à la cavité crânienne, » le condamnent.

CHAPITRE IV

OBSERVATIONS

Observation I (inédite).

Par M. le Dr Ad. Piéchaud.

En septembre 1879, je fus appelé dans une famille, pour examiner une fillette de 4 ans, qui venait de subir un accident. La mère Mme C. F... me raconta que son enfant, en passant d'une pièce dans une autre, s'était heurté le front, à droite, contre le chambranle de la porte ; elle avait cru devoir lui faire des reproches assez vifs pour son manque d'attention, et sa fillette lui avait répondu, en pleurant, qu'elle n'y voyait pas *de ce côté*. Je signale, comme début, cette particularité.

Je me mis à examiner cette petite fille, je ne vis rien d'anormal dans ses yeux, pas la moindre rougeur, pas la moindre inégalité pupillaire. Je l'interrogeai, elle me répéta qu'elle n'y voyait pas du côté droit, et je pus me convaincre à l'aide de diverses expériences que la vision de cet œil était à peu près abolie, une supercherie longtemps soutenue n'étant pas admissible à cet âge. Je renvoyai à quelques heures plus tard mon examen à l'ophtalmoscope. Le résultat de cet examen fut loin d'être satisfaisant. A l'éclairage oblique, ainsi qu'à l'éclairage au miroir, je fus frappé par un reflet blanchâtre peu éclatant, tirant sur le vert, et ayant une très grande ana

logie avec la teinte du décollement de la rétine. J'explorai le fond de l'œil à l'ophtalmoscope, et je vis en un point, au voisinage du nerf optique, la rétine soulevée et parcourue par des vaisseaux ; il y avait, à n'en pas douter, une tumeur. De quelle nature était cette tumeur? Je ne pus de prime abord en établir le diagnostic exact, après maintes explorations, d'autant mieux que le reflet n'était pas caractéristique, que la teinte du fond de l'œil était en partie masquée par un trouble des milieux. Tout en faisant des réserves, au point de vue général, je portai un pronostic des plus sérieux, relativement à la vision. Et je m'arrêtai à cette conclusion : *Décollement partiel de la rétine. Gliôme probable.*

Je ne dissimulai pas à la mère de cette enfant la gravité de ce pronostic, que mes examens subséquents ne firent du reste que confirmer. Je pus m'assurer par des interrogations souvent répétées que la vision de cet œil n'avait jamais existé, au souvenir de l'enfant, et je ne pouvais en aucune façon, eu égard surtout au trouble des milieux, attribuer au traumatisme, qui avait été de peu d'importance, une action quelconque dans la production du décollement de la rétine. L'acuité et la réfraction de l'autre œil étaient absolument normales.

Je me bornai à quelques conseils d'hygiène, et à un régime tonique, bien que l'enfant, très brune, très vive, eût les apparences de la meilleure constitution, et n'eût jamais été sérieusement malade. Je recommandai surtout l'absence de toute fatigue, de tout travail des yeux.

Plusieurs fois la semaine, je répétai mes examens. Aucun changement notable pendant deux ou trois mois. Dans le courant du mois, le trouble des milieux s'accentua, le reflet du fond de l'œil devint moins visible, la tension me parut augmentée, et après quelque temps, vers la fin de décembre, je fus prié au matin de passer, pour voir cette enfant qui, depuis la veille, avait une rougeur marquée de l'œil, et quelques douleurs fugaces.

Je constatai un peu de dureté de l'œil. Une pression, même

faible, déterminait des élancements. Dès lors, les symptômes marchèrent avec une grande rapidité. Suivant chaque jour la petite malade, je vis l'injection périkératique augmenter, la dureté s'accroître, le corps vitré se troubler de plus en plus, et le cristallin devenir opaque. Il suffit de quelques jours pour amener une opacification complète.

A la fin du mois, une crise se déclara pendant la nuit. OEil volumineux à l'aspect, cristallin projeté en avant, dilatation énorme de la pupille. Dureté excessive. Pression exaspérant les douleurs. Fièvre intense. Cris aigus ressemblant à ceux de la méningite, à chaque élancement des douleurs. En un mot, tous les symptômes du glaucome foudroyant.

Je voulus faire séance tenante une iridectomie. M le professeur Panas, appelé en consultation, ne se trouvant pas plus édifié que moi sur l'existence d'un gliôme, fut d'avis que je me bornasse pour l'instant à une large paracentèse que je pratiquai aussitôt.

Les douleurs cessèrent immédiatement, le calme revint dans cet œil, et après trois ou quatre jours, la tension ayant sensiblement diminué, il n'y avait plus trace d'injection périkératique. L'enfant reprenait ses jeux, mais ce n'était qu'un temps d'arrêt dans la maladie.

En février 1880, même scène morbide. Il n'y avait plus à hésiter désormais pour une iridectomie. M. Panas, appelé de nouveau, me conseilla de la faire immédiatement.

Je préparai, à tout événement, en même temps que tous les instruments nécessaires à l'iridectomie, ceux qui sont indispensables pour l'extraction du cristallin. En règle générale, lorsqu'on pratique une iridectomie dans un œil glaucomateux, il faut se mettre en garde contre les surprises. Maintes fois, il arrive qu'après l'incision préliminaire de la cornée, au moment de l'issue brusque de l'humeur aqueuse, la cristalloïde, ramollie, amincie ou altérée dans ses éléments par une pression considérable ou longtemps continuée, il arrive que cette cristalloïde se rompe, sous les efforts du cris-

tallin qui se porte en avant, malgré toutes les précautions que l'on puisse prendre, et qu'alors on soit obligé de faire, en même temps que l'iridectomie l'opération de la cataracte.

Je prévins de ce contre-temps possible M. le Dr Dupeyrat, et M. T. Piéchaud, qui m'assistaient pour cette opération. En effet, au premier écoulement de l'humeur aqueuse, la capsule s'ouvrit largement, le cristallin vint s'appliquer contre la face postérieure de la cornée, et l'iris une fois coupé, je retirai facilement la cataracte, sans qu'il fut besoin d'employer le kystitome pour une discission.

Cette double opération guérit rapidement. Au bout de deux semaines, sauf la brèche produite par la section de l'iris, l'œil avait un aspect normal. L'enfant ne souffrait plus, était redevenue gaie, et toute la famille croyait à une guérison définitive, malgré mes doutes et mes réticences.

L'examen de l'œil, à cette époque, me donna la certitude de la présence d'un gliôme; je laissai voir mes appréhensions et bien qu'il n'y eût pas encore à l'extérieur de symptômes alarmants, je préparai la mère de l'enfant à une éventualité plus grave.

Vers le milieu de mars, des symptômes d'embarras gastrique, avec fièvre intense, se manifestèrent chez l'enfant, son œil se troubla, la cicatrice cornéenne devint turgescente, la conjonctive œdémateuse; de petits vaisseaux se montrèrent dans le voisinage. Il y eut bientôt une vascularisation complète de la plaie qui devint bourgeonnante, qui à diverses reprises saigna au moindre contact, et en dehors même de tout attouchement. En fin de compte, l'œil ne tarda pas à être transformé en une masse fongueuse, sans que pourtant il y eût encore de réelles déformations, si ce n'est à l'endroit de la cicatrice première, pas plus qu'une sensible augmentation de volume de l'organe.

Je proposai sans retard, de concert avec M. le professeur Panas, l'énucléation du globe. Cette opération fut acceptée. Avec l'aide de MM. Redard et T. Piéchaud, internes des

hôpitaux, je la pratiquai suivant la méthode de Bonnet (de Lyon). Malheureusement, lorsque je saisis avec la pince et attirai en avant le globe oculaire, la coque s'ouvrit au niveau de la cicatrice bourgeonnante de ma dernière opération, et les liquides s'épanchèrent au dehors. Je craignais, en exerçant une traction un peu forte, de déchirer les enveloppes de l'œil, que je voulais ménager, en prévision de l'examen histologique; je me bornai à les soulever avec une pince, et je ne pus pour ce motif faire aussi profondément que je l'eusse désiré la section du nerf optique.

Le nerf optique fut coupé à la distance d'un demi-centimètre de la sclérotique.

Je portai la pièce à l'Hôtel-Dieu où elle fut soumise à M. Panas et examinée au microscope par M. le Dr Desfosses, chef de laboratoire.

Voici, à la fin de l'observation, le résultat de cet examen, confirmé un peu plus tard par M. Poncet (de Cluny). Il est accompagné de planches très habilement dessinées sur les coupes de la tumeur, par M. Vassaux, chef actuel du Laboratoire, qui a également complété cet examen.

Il est remarquable que chaque oqération, quelle qu'elle soit, a amené brusquement une sédation immédiate de tous les symptômes. Après l'ablation de l'œil, la santé de l'enfant est revenue si franchement et avec une telle rapidité, que je me suis demandé pendant quelques jours si l'opération n'avait pas été définitivement curative. L'analyse de la tumeur, qui me fut remise vint détruire mes illusions.

Un mois plus tard, apparaissent les premiers signes d'envahissement du tissu cellulaire de l'orbite, gonflement, bourgeonnement, fongosités, tumeur, engorgement des ganglions péri-auriculaires accompagnés d'une altération dans la santé générale, perte d'appétit, somnolence, fièvre, tristesse, irritabilité, teinte jaune de la face, maigreur.

En présence de tels signes alarmants et de l'infection générale à brève échéance de toute l'économie, une consultation de

plusieurs médecins fut décidée. Je pris jour avec MM. Panas et Cusco, et M. Noël Gueneau de Mussy, médecin de la famille.

Ici se pose naturellement une question, dont je dirai un mot. L'intervention chirurgicale si logique, si propice dans le gliôme de la rétine, lorsqu'elle peut être faite, ce *qui est pour toutes espèecs de raisons extrêmement rare*, au début de la maladie dès l'apparitiou des symptômes, c'est-à-dire dès qu'on a acquis la certitude de l'existence d'un néoplasme, doit-elle être poussée jusqu'aux dernières limites, au fur et à mesure de la marche de l'envahissement de l'orbite? Avec tous ceux qui ont traité ce point spécial de la pathologie oculaire, je répondrai volontiers : oui, l'intervention chirurgicale doit êfre poursuivie activement, suivant la marche et les degrés de l'envahissement, tant qu'on est autorisé à considérer ce dernier comme absolument local ; elle doit être, à mon avis, énergiquement repoussée, s'il y a des symptômes de généralisation.

MM. Panas et Cusco exprimèrent l'avis qu'une tentative pourrait être faite, et qu'il y aurait lieu de recourir, comme ressource suprême, à un évidement complet de l'orbite. Pour moi, qui avais suivi les progrès de l'affaiblissement général, et me rendais compte jour par jour des ravages produits dans l'économie, je croyais, sinon à une généralisation dont les signes n'étaient pas encore évidents, du moins à l'imminence d'une généralisation, et je fis part de mes doutes, de mes craintes. M. Gueneau de Mussy, invité à donner son avis, déclara que la santé de l'enfant ne s'opposait pas absolument à une dernière tentative chirurgicale. Je m'inclinai devant l'opinion de mes éminents confrères, et il fut décidé que l'enfant serait soumise pendant quelques jours à un régime tonique, et que, si les forces revenaient un peu, je procéderais à l'évidement de l'orbite.

Dans l'intervalle, M. le professeur Maurice Perrin fut appelé en consultation. Je lui exprimai mes incertitudes,

M. Maurice Perrin, après avoir longuement examiné la petite malade, me déclara en termes nets, catégoriques, que, bien que les symptômes de généralisation fussent encore discutables, il n'y avait pas lieu d'intervenir chirurgicalement. Son opinion, que je ne demandai qu'à partager, fut des plus formelles sur ce point.

A quelques jours de là, trois ou quatre au plus, les événements nous donnèrent raison. Deux petites tumeurs se montrèrent sous le cuir chevelu, au sommet de la tête. M. Panas, que j'allai prévenir aussitôt de cette complication, fit, autant que je me rappelle, une double ponction exploratrice. Les ganglions de l'oreille et du cou, les ganglions sous-maxillaires s'engorgèrent, et une nouvelle petite tumeur molle et demi-fluctuante apparut dans la région de la clavicule.

Entre temps, et devant ces hésitations longuement motivées, un chirurgien fut appelé seul auprès de la petite malade. Je me retirai. A la date du 4 mai pourtant, la famille vint me prévenir que le lendemain une opération allait être faite, et me pria d'y assister. Je déclinai cette offre.

Le 4 mai, en effet, on pratiqua chez cette enfant l'évidement complet de l'orbite, la cautérisation au fer rouge de quelques points, l'incision et l'évidement des deux foyers métastatiques développés sous le cuir chevelu. Je ne puis répondre que l'incision de la tumeur située dans la région claviculaire gauche ait été faite. Pour me la montrer, on me conduisit, en effet, chez moi la petite malade vers le commencement de juillet, ou plutôt on la porta, car elle était considérablement affaiblie, amaigrie, ne pouvant tenir sur ses tambes, la face tirée et maigre, tous les signes du marasme le plus complet. Les deux plaies faites au sommet de la tête suppuraient largement, et l'orbite était obstrué à nouveau par une masse fongueuse.

Le décès de cet enfant eut lieu au commencement de septembre. J'ignore si, à la période ultime, la tumeur a envahi les régions osseuses de l'orbite et de la face.

EXAMEN DE LA TUMEUR.

Examen macroscopique. — L'œil est ouvert suivant l'équateur, et se trouve rempli d'une masse molle couleur chocolat.

Examen histologique. — Sur des coupes intéressant le segment postérieur de l'œil, et passant par le nerf optique, on trouva que la cavité oculaire est remplie par des masses formées d'éléments cellulaires diffus dans une masse amorphe. Ces éléments cellulaires disssociés dans le picro-carmin après fixation par le liquide de Muller, se présentent sous diverses formes. Les uns sont constitués par un gros noyau, d'autres se montrent avec un corps cellulaire très mince; d'autres enfin, beaucoup plus volumineux, tantôt présentant un seul gros noyau, tantôt en présentant plusieurs de dimensions variables (voir fig. II).

On voit aussi qu'*un assez grand nombre de ces noyaux sont étranglés en leur milieu et paraissent en voie de segmentation* (fig. II).

Qu'on nous permette une remarque à ce propos; nous avons vu que M. le professeur Poncet donnait deux modes de propagation du gliôme : 1° le détachement des granulations protoplasmiques dont sont hérissés les contours des éléments gliomateux et leur passage dans les tissus voisins ; 2° la division nucléolaire dichotomique.

Au sujet de ce dernier mode, l'auteur s'exprime ainsi (1) : J'ai très rarement rencontré des éléments en bissac ou à double nucléole. Malgré des coupes nombreuses et des examens par dissociation, les éléments en voie de multiplication par division médiane sont très difficiles à trouver, même aux plus forts grossissements. Ce n'est pas à ce mode d'évolution qu'il faut rapporter l'accroissement si rapide du gliôme. S'ils existent, on devrait, dans des néoplasmes aussi exubérants,

(1) Poncet (de Cluny). Arch. d'ophth. loc. cit., 1882.

le constater aisément, et nous l'affirmons, les cellules à noyaux multiples sont infiniment rares.

Quoi qu'il en soit de l'affirmation de M. le professeur Poncet, les éléments à deux et plusieurs noyaux ont été trouvés dans les coupes de la tumeur, je ne dis pas en majorité, mais en nombre assez notable. De plus certains de ces éléments étaient manifestement en voie de segmentation.

En présence de ces faits, doit-on, comme le fait M. Poncet, rejeter absolument le mode d'évolution du gliôme par division nucléolaire dichotomique ?

Je crois qu'il faut faire là les plus grandes réserves, et je laisse aux histologistes le soin d'approfondir cette question qui offre le plus grand intérêt.

La choroïde envahie par la tumeur est épaissie de plus d'un millimètre. La lamina fusca est dissociée et de place en place se trouvent des vestiges des éléments fibro-plastiques pigmentés de cette membrane (fig. I).

Le nerf optique présente un diamètre beaucoup plus considérable qu'à l'état normal. Il mesure :

1° Au niveau de son point le plus rétréci, un diamètre de $1^{mm},3$;

2° Au niveau de son renflement, un diamètre de $4^{mm},7$;

3° Et enfin au niveau de la section, un diamètre de $3^{mm},8$.

Le nerf optique est bourré d'éléments semblables à ceux de la tumeur ; on ne trouve plus trace de fibres du nerf optique, sauf dans les parties les plus périphériques de ce nerf ; à ce niveau il a subi la dégénérescence granulo-graisseuse résultant de la compression de ses fibres périphériques par les parties centrales gliomateuses.

La lame criblée n'existe plus et le nerf optique se continue sans interruption avec la tumeur qui remplit l'œil.

Sur certaines coupes, la propagation du gliôme semble s'être faite le long des nerfs et des vaisseaux ciliaires qui abordent le globe par sa partie postérieure. Nous croyons devoir appeler l'attention sur ce mode de propagation.

Les nerfs et les vaisseaux ciliaires sont lâches à leur passage à travers la sclérotique où l'on trouve une infiltration des mêmes éléments gliomateux.

L'envahissement du nerf optique va au delà du point de section qui a porté à 6 millim. en arrière du globe, envahissement qui fait craindre une récidive dans l'orbite.

En effet, deux mois après, l'orbite est rempli par une repullulation de la tumeur. L'enfant subit une second opération. L'orbite est complètement évidé, ce qui n'empêche pas une troisième récidive. Généralisation. Mort.

La tumeur secondaire en tous points semblable à la première présente, avec les tumeurs fibro-plastiques en général, une certaine ressemblance, en ce sens que les éléments semblables se développent surtout au pourtour des vaisseaux sanguins.

Remarques. — Les points saillants de cette observation sont donc : la présence de cellules à double et multiple noyau, dont quelques-uns en voie de segmentation, pouvant expliquer la multiplication par division médiane, la propagation le long des nerfs et des vaisseaux ciliaires, et enfin la destruction presque complète de toutes les membranes de l'œil et leur envahissement par le tissu néoplasique.

Explication des figures.

FIGURE I.

(Objectif a^* de Zeiss. Oculaire 2.)

Coupe de la partie postérieure de l'œil passant par le nerf optique et intéressant toute la longueur du nerf sectionné.

a. — Nerf optique envahi par le gliôme dans toute son étendue. Au niveau de l'anneau choroïdien, rétrécissement de la rétine complètement gliomateuse. Au niveau de l'anneau sclérotical, on ne trouve plus que quelques traces de la lame criblée (*c*), bourrée des

Fig. 1.



Fig. 2.

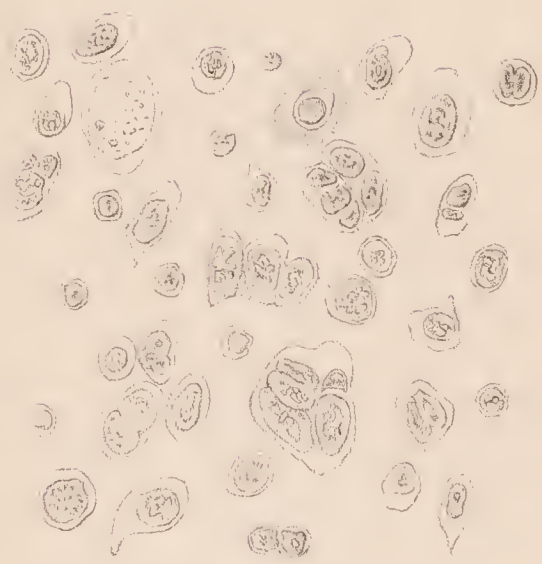

Fig. 3.

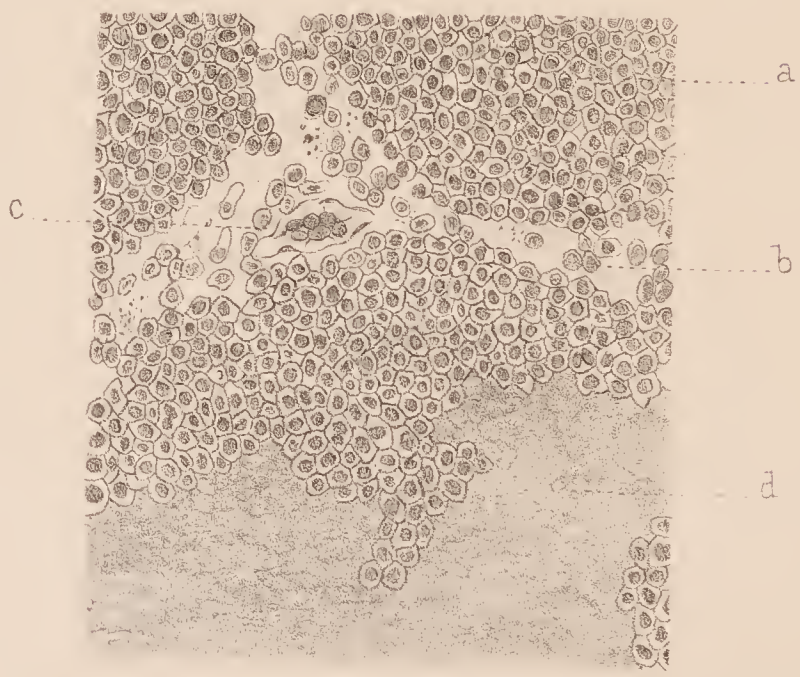

G. Vassaux del.

Imp. Becquet fr. Paris.

Gliôme de la Rétine.

mêmes cellules du néoplasme. A partir de ce point, on voit que le nerf optique est considérablement augmenté de volume : au niveau de ce renflement, son plus grand diamètre est égal à 4^{mm} 7.

b. — Niveau de la section. Là aussi existe une infiltration gliomateuse.

d. — Rétine gliomateuse.

f. — Lamina fusca distendue et infiltrée des éléments gliomateux. La choroïde n'est plus reconnaissable au milieu de tous ces éléments que par les éléments fibro-plastiques pigmentés de la couche antérieure de la choroïde et de soutien de la lamina fusca. Aucune trace de la chorio-capillaire et de la couche des gros vaisseaux.

g.—Sclérotique dont toutes les couches les plus intenses sont aussi infiltrées des mêmes cellules rondes du gliôme. A la partie la plus antérieure de l'espace inter-vaginal, mêmes cellules (*h*) se continuant avec les parties de la sclérotique dégénérées et la lamina fusca.

FIGURE II.

(Objectif 1/12 homogène de Zeiss. Oculaire 2.)

Éléments de la tumeur dissociés dans le picro-carmin, après fixation par le liquide de Muller. On y voit des éléments de diverses formes, les uns constitués seulement par un noyau, d'autres avec un corps cellulaire très mince, enfin d'autres éléments beaucoup plus volumineux, présentant tantôt un seul gros noyau, tantôt en présentant plusieurs de dimensions variables.

On voit aussi que quelques-uns de ces noyaux sont étranglés en leur milieu et paraissent en voie de segmentation.

FIGURE III.

(Objectif DD de Zeiss. Oculaire 2.)

Coupe de la tumeur dans l'œil :

a. — Cellules du gliôme, polyédriques par pression réciproque, formant des amas plus ou moins considérables, séparés les uns des autres par une masse vaguement fibrillaire (*b*), simulant le tissu conjonctif ; en (*c*) est un capillaire rempli des mêmes cellules rondes.

d. — Masse finement grenue dans laquelle on ne trouve plus trace de noyaux et résultant des agrégations moléculaires des éléments du gliôme.

OBSERVATIONS II (inédite)

Par M. le professeur Panas

L'enfant Jeanne D..., âgée de 3 ans, est amenée par son père à la consultation de la clinique ophtalmologique de la Faculté à l'Hôtel-Dieu, le 29 décembre 1879.

Elle présente une tumeur orbitaire du côté gauche.

Son père raconte :

A l'âge de 6 mois, il s'aperçut que l'œil droit de l'enfant présentait un reflet singulier, anormal. Il consulta le Dr Abadie qui n'eut pas de peine à reconnaître le reflet jaune ocre caractéristique du gliôme de la rétine, et pratiqua immédiatement l'énucléation.

Deux mois plus tard, l'enfant était déjà guérie de son opération lorsque son œil gauche présenta les mêmes symptômes. Le diagnostic porté par M. Abadie fut le même, mais il recula devant une seconde énucléation.

Pendant les 26 mois qui suivirent, le néoplasme resta enfermé dans la coque oculaire dont il finit par amener la destruction. C'est alors seulement que l'énucléation de l'œi gauche fut pratiquée.

A ce moment, il n'existait pas de tumeur de l'orbite.

Trois mois se sont écoulés depuis cette époque, et la tumeur qui a mis 26 mois à détruire l'œil, a repullulé sur place et a marché avec une rapidité effrayante ; car, aujourd'hui, elle occupe toute la cavité orbitaire gauche et refoule devant elle les paupières absolument closes.

Nous sommes donc ici en présence d'un cas de gliôme de la rétine qui a été bilatéral.

L'énucléation de l'œil droit pratiquée à temps a empêché la repullulation de ce côté. Celle de l'œil gauche a été trop retardée, et loin d'enrayer le mal, semble, au contraire, en avoir activé la marche. Il faut remarquer enfin que les gan-

glions lymphatiques n'ont été pris que tardivement ; peut-être lorsque la peau des paupières a été envahie par la tumeur. Quoi qu'il en soit, ce n'est qu'au moment de l'entrée de la malade, le 7 janvier 1880, dans le service de M. le professeur Panas, qu'on a pu percevoir, par le toucher, le ganglion pré-auriculaire un peu tuméfié et induré.

La malade n'éprouve aucune douleur ; elle mange et dort bien ; elle ne présente aucun symptôme de méningite, ni de compression cérébrale.

On lui prescrit du bromure de potassium.

Depuis l'entrée de la malade à l'hôpital, la tumeur n'a cessé de faire des progrès pour atteindre le volume qu'elle offre au moment de l'autopsie. Elle détruit une partie de la peau des paupières, et sa surface, qui s'ulcère dès les premiers jours, donne lieu à une suppuration assez abondante, fétide, et à des hémorrhagies qui contribuent à affaiblir la malade dont l'amaigrissement se prononce de plus en plus.

Pas de douleurs.

Pas de symptômes pouvant faire penser à une propagation intra-crânienne de la tumeur.

Pas de phénomènes méningitiques.

La malade parle peu, mais sans difficulté ; elle demande souvent à boire, rarement à manger.

Les ganglions lymphatiques correspondants ont augmenté de volume ; le ganglion pré-auriculaire atteint le volume d'une noix. Les ganglions parotidiens tuméfiés font une saillie très apparente.

Par le palper on reconnaît l'existence d'une chaîne ganglionnaire rétro-mastoïdienne que l'on suit jusque dans le triangle sus-claviculaire correspondant.

La malade meurt le 6 mars ; elle succombe aux progrès de la cachexie.

Pas de traces de récidive du côté droit.

Autopsie le 8 mars 1880. — La tumeur très saillante en dehors de l'orbite présente les dimensions suivantes :

Circonférence de la base = 0.30 centimètres.
Méridien vertical = 0.20 —
Méridien horizontal = 0.16 —

La paupière supérieure distendue forme à la tumeur, avec la peau du front, un recouvrement supérieur de 0.06 centimètres de haut sur 0.17 centimètres dans le sens transversal.

De la commissure externe jusqu'à la tempe, on mesure 0.07 centimètres. Par contre, de la commissure interne au nez, il y a à peine 0.02 centimètres.

Le bord libre de la paupière a été usé et déchiré. Il en reste du côté externe une longueur de 0.05 centimètres.

Puis, vient une brèche située en dedans également de 0.05 centimètres. Après quoi, on retrouve du côté interne le bord libre dans une étendue de 0.01 centimètre.

La paupière inférieure a été détruite en deux points : du côté externe d'abord, puis en dedans à la jonction de celle-ci avec le pourtour orbitaire ; tout le bord libre en est détruit, et cette paupière se trouve complètement détachée de la paupière supérieure à 0.01 centimètre en dedans de la commissure externe.

Les paupières ainsi distendues sont sillonnées par de grosses veines.

La base de la tumeur refoule en dedans le lobule du nez et surplombe en bas au-dessous d'une ligne horizontale passant par la commissure des lèvres. Elle recouvre la région sourcillière qu'elle a refoulée en haut du côté externe seulement, où elle atteint le niveau de la bosse frontale. Du côté externe elle recouvre la région malaire ; elle se trouve séparée du tragus par une tumeur sous-cutanée du volume d'une noix, qui a pour siège le ganglion préauriculaire. Vers l'angle de la mâchoire, il y a deux ou trois autres masses ganglionnaires parotidiennes. Plus loin, les petits ganglions de la chaîne rétro-mastoïdienne sont engorgés ainsi que les ganglions du creux sus-claviculaire. Un des ganglions paroti-

diens est suppuré ; les autres sont charnus, un peu mous.

La tumeur débarrassée de la peau qui la recouvre et détachée du sommet de l'orbite et de ses parois auxquelles elle adhère présente un poids de 335 grammes. Elle a la consistance de l'encéphaloïde.

Le pourtour orbitaire, sauf qu'il est rugueux, est sain dans toute la partie supéro-interne. Par contre, en bas, et surtout en dehors, dans toute l'étendue de l'os zygomatique, ce bord en même temps que déjeté en dehors par la tumeur, s'est hypertrophié et fait une saillie de 0.02 centimètres sous la forme d'un bec d'aiguière. L'os malaire est à demi-luxé, et est mobile sur le reste du squelette de l'orbite.

Au niveau de la fossette lacrymale, l'os paraît érodé, et, au lieu d'être blanche et éburnée, la substance osseuse présente l'aspect du diploé.

La paroi inférieure de l'orbite se trouve détruite par la tumeur, et la masse pénètre dans le tissu maxillaire et jusque dans la fosse nasale correspondante par le méat inférieur.

La tumeur a aussi pénétré dans la fosse ptérygo-maxillaire par la fente sphéno-maxillaire.

Le nerf optique est malade jusqu'à son entrée dans l'orbite ; mais le trou optique ne paraît pas élargi.

Le cerveau enlevé, on ne constate pas de prolongement intra-crânien à la tumeur.

Le nerf optique paraît petit. Macroscopiquement, il ne paraît envahi que jusqu'au trou optique.

L'examen des viscères du thorax et de l'abdomen démontre au sommet du poumon gauche l'existence d'un noyau induré avec ramollissement, et caverne au centre. Le noyau a le volume d'une petite noix, la cavité celui d'un haricot. Au sommet du poumon droit, on rencontre aussi des noyaux disséminés. L'un de ces noyaux est dur, crétacé.

Les reins sont sains.

Rien dans le foie.

La rate est de consistance et de volume normal.

Le cœur est sain.

Sur la bronche droite, on voit un groupe de ganglions volumineux, durs, comme crétacés.

L'existence d'une caverne au sommet du poumon gauche ne laisse pas de doute sur la diathèse tuberculeuse associée à la *diathèse gliomateuse* (?).

Examen histologique. — La tumeur examinée en plusieurs points offre partout une structure identique : elle est constituée par des éléments nucléaires assez volumineux, d'un diamètre à peu près égal, et diffus dans une substance amorphe d'aspect muqueux. Elle offre une configuration absolument semblable comme texture à celle de la tumeur décrite dans l'observation 1.

Les envahissements ganglionnaires reproduisent la tumeur primitive.

Observation III (inédite).

Par M. le professeur Panas (complétée par M. le Dr de Lapersonne, chef de clinique.)

L'enfant H..., âgé de 4 ans, est amené à la clinique ophtalmologique de la Faculté, service de M. le professeur Panas, le 22 décembre 1884.

L'enfant est fort et d'une bonne santé générale. Ses trois frères et sœur étaient également bien portants.

Cet enfant a commencé à perdre la vue de l'œil droit à l'âge de deux ans et demi. La mère invoque comme cause une chute sur l'œil. A l'âge de trois ans, la vue est complètement abolie.

A cette époque, on consulte le Dr Galezowski qui ordonne un collyre et des cataplasmes. L'œil n'était pas saillant, et M. Galézowski diagnostiqua un décollement de le rétine. On consulte ensuite le Dr Gillet de Grandmont, qui porte le même diagnostic.

Il y a quatre mois, l'œil augmentait de volume et acquérait bientôt celui d'une petite orange.

État actuel. — La paupière supérieure est extrêmement volumineuse, œdématiée et sillonnée de grosses veines à sa surface.

Quant à la paupière inférieure, elle disparaît dans le pli formé par la tumeur de l'œil et la région malaire.

La tumeur forme une surface arrondie, saillante, rouge, sanieuse. Sur cette tumeur, on constate tout à fait à la partie supérieure un reste de la cornée. La partie la plus saillante présente différents lobules recouverts par la conjonctive, rouge, ecchymotique. La tumeur est dure, de consistance uniforme; il est impossible de la réduire : elle donne naissance à un liquide sanieux, purulent qui s'écoule sur la joue. On ne constate pas de ganglions engorgés dans la région préauriculaire et sous-maxillaire.

M. le professeur Panas diagnostique un gliôme de la rétine à marche rapide du côté droit.

Le petit malade n'accuse aucune douleur.

En même temps M. le professeur Panas remarque dans l'œil gauche les symptômes d'un décollement de la rétine; l'œil est dur. C'est également un gliôme.

En effet, de ce côté, l'enfant a perdu la vue depuis une année. M. Gillet de Grandmont l'aurait du reste constaté. L'enfant perçoit la grande lumière, le soleil, etc., mais ne distingue pas les objets. La mère n'indique pas d'une façon précise à quelle époque la vue a baissé de ce côté.

Le 23 décembre, M. le professeur Panas, en présence de la volonté expresse de la mère, tout en faisant sur le pronostic les plus grandes réserves, procède à l'énucléation de l'œil droit sous le chloroforme. Pour extraire la masse, il débride l'angle externe de l'œil droit : ce débridement, joint à l'écartement produit par deux écarteurs de Desmarres, offre un champ opératoire commode : puis on procède comme pour

l'énucléation : le nerf optique est sectionné assez loin de son point d'implantation sur le globe.

La masse cancéreuse enlevée, M. le professeur Panas extrait du fond de l'orbite des restes de néoplasme.

On fait le tamponnement de la fosse orbitaire avec de l'amadou et du coton imbibé d'une solution de bi-iodure de mercure.

24 décembre. On laisse le pansement en place ; l'enfant ne souffre pas.

Le 26 décembre. On fait un nouveau pansement : suppuration peu marquée.

Le 27 décembre. L'enfant n'a pas souffert : pas de symptômes méningitiques.

Le 29 décembre. Le pansement est renouvelé ; la suppuration est augmentée ; légère hémorrhagie.

7 janvier. L'enfant sort de l'Hôtel-Dieu. A ce moment, il n'y avait aucune apparence de récidive.

Moins de deux mois après, le 25 février environ, il est ramené à la consultation de la Clinique. Au niveau de l'orbite droit, on avait une tumeur du volume d'une petite pomme. L'œil gauche est resté dans le même état.

L'enfant était considérablement affaibli, émacié ; il se plaignait sans cesse de violentes douleurs ; les parents disent avoir constaté qu'il n'avait plus de sommeil.

Il fut vu ce jour-là pour la dernière fois. Il est à supposer qu'il n'a pas tardé à succomber.

L'examen histologique de la tumeur enlevée a été fait par M. Vassaux, chef du laboratoire d'ophtalmologie ; il y a constaté la structure type du gliôme sans particularités notables.

Observation IV (inédite).

par M. le professeur Panas.

L'enfant L..., âgée de 9 ans, appartenant à la clientèle privée de M. le professeur Panas, lui est amenée en juillet 1881.

L'aspect miroitant que l'on remarque au fond de la pupille gauche fait de suite pressentir la présence d'un néoplasme.

La vision est absolument abolie.

L'examen ophtalmoscopique confirme l'existençe d'un gliôme de la rétine, remplissant tout l'espace hyaloïdien.

L'enfant n'accuse aucune douleur. On ne constate aucune rougeur de l'œil envahi par la tumeur.

L'énucléation immédiate est jugée indispensable ; elle est pratiquée quelques jours après avec une longue partie du nerf optique, et en plus on fait de ce nerf une excision complémentaire et immédiate.

La cavité orbitaire n'est nullement envahie. Seulement, pendant le cours de l'opération, la coque oculaire se déchire, et une partie du néoplasme vient en contact avec la plaie.

La guérison a lieu sans accident.

Trois mois après, on constatait une reproduction d'une masse néoplasique dans l'orbite.

Une nouvelle opération fut pratiquée, et l'on excisa en même temps une portion de la glande lacrymale.

La guérison locale fut rapide.

L'état général est meilleur que jamais, ce qui n'empêche pas une 3e reproduction trois mois plus tard.

Cette fois, M. le professeur Panas enlève tout le périoste de la cavité orbitaire, y compris la lame papyracée de l'ethmoïde : il enlève aussi le prolongement du sinus maxillaire, de la fente sphéno-maxillaire où se trouve du tissu graisseux sain.

Tout ce qui se passe par la fente sphénoïdale est rasé et le trou optique est profondément fouillé.

M. le professeur Panas enlève encore 5 millimètres de nerf optique absolument sain.

On arrête une hémorrhagie de l'artère ophtalmique avec l'amadou trempé dans du perchlorure de fer. On fait un pansement au coton boraté.

Sauf un léger mouvement fébrile, la guérison a lieu sans accident.

En novembre 1882, la tumeur s'est reproduite, a comblé l'orbite et fait une saillie énorme en dehors.

Peu de temps après, l'enfant succomba à la consomption.

Examen histologique. 2e opération. — Sur des coupes intéressant la tumeur et une portion de la glande lacrymale, on trouve que la tumeur est constituée par des éléments nucléaires, extrêmement serrés et englobés dans une trame fibreuse beaucoup plus résistante que dans les tumeurs semblables que nous avons observées jusqu'ici.

Autour de la tumeur, on remarque du tissu fibreux qui paraît sain, et quelques vésicules graisseuses de l'orbite.

La glande lacrymale est refoulée par la tumeur. De plus, par places, des masses cellulaires pénètrent entre les lobules glandulaires; quelques-uns sont déjà envahis et semblent en voie de désorganisation.

Plus au centre, on trouve des tractus d'éléments et dea cellules isolées et diffuses, analogues à ceux de la tumeur. Les éléments épithéliaux de la glande sont normaux et ne prennent aucune part à la formation de la tumeur.

3e *Opération.* — Dans la portion présumée être le nerf optique, nous n'avons rien qui puisse confirmer ce fait. On trouve disséminés des noyaux ayant la structure de la tumeur primitive.

Observation V (inédite),

Par MM. les Drs Rémy et Pujo.

L'enfant L. M. fut soigné à l'âge de 19 mois par M. le Dr Pujo, de Gevrey-Chambertin (Côte-d'Or), pour une bronchite généralisée avec quelques points de pneumonie. Quelques jours après l'enfant fut pris de symptômes convulsifs, épileptiformes très violents qui durèrent environ une demi-heure. Le lendemain, l'attention de M. le Dr Pujo fut portée spécia-

lement sur l'état de l'œil gauche qui présentait une rougeur simulant à première vue une conjonctivite simple.

Ce n'est que deux jours environ après son accès convulsif que l'enfant voulut bien se laisser examiner d'un peu plus près, et alors le Dr Pujo constata une atrésie pupillaire, et après instillation d'atropine, une modification profonde dans les milieux de l'œil. En même temps se manifestaient au genou gauche des phénomènes d'arthrite fongueuse très intenses qui furent, du reste, enrayés par la suite. Le Dr Pujo et son confrère, appelés, firent conduire l'enfant M. à la consultation de M. le Dr Rémy, à Dijon.

Le Dr Rémy fut très affirmatif et porta le diagnostic de gliôme de la rétine. Il proposa le jour même, et à plusieurs reprises, l'ablation du globe comme seul moyen de sauver la vie du petit malade. Les parents refusèrent energiquement.

État actuel. — L'œil gauche est complètement privé de vision; il ne présente ni rougeur, ni tension anormale et ne semble pas modifié dans ses parties antérieures.

L'œil droit est absolument sain.

L'enfant est très vigoureux, fort, très intelligent; il va dans une école maternelle; il a aujourd'hui 4 ans.

Le père de l'enfant se porte bien : il boite par suite d'une ostéo-arthrite depuis son enfance. Sa mère est un peu lymphatique.

Le malade a deux frères, un aîné en très bonne santé et un frère d'une taille et d'un poids au-dessus de la moyenne. Ils ressemblent en cela à la lignée paternelle remarquable dans le pays par sa taille et sa grosseur.

Dans la famille, aucun autre antécédent qu'une tumeur carcinomateuse de la face inférieure du foie, au niveau de la vésicule biliaire, à laquelle a succombé, il y a peu de temps, la grand'mère paternelle du petit malade (Voir chap. II: marche et durée).

Observaton VI (inédite),

Par M. le Dr Fano (complétée par l'auteur).

Le 20 octobre 1869, le jeune H..., âgé de 21 mois, fut conduit par sa mère à la clinique de M. le Dr Fano.

La mère rapporta qu'elle s'était aperçue que depuis quelque temps, 2 mois environ, l'enfant n'y voyait plus de l'œil droit. Inquiete, elle chercha à s'en assurer de façon plus positive; elle mit un bandeau sur l'œil gauche de l'enfant; elle vit alors que ses craintes n'étaient que trop fondées.

Ayant examiné l'œil. elle remarqua le reflet brillaat du fond de l'œil et le compara d'elle-même à l'œil de chat.

M. le Dr Fano vit à l'ophtalmoscope une petite tumeur s'avançant à l'intérieur de l'œil.

L'enfant n'accusait aucune douleur.

L'œil ne présentait pas de tension exagérée, n'était pas dur au toucher.

Le diagnostic porté fut : gliôme de la rétine à la 1re période.

M. Fano proposa de suite à la mère l'énucléation de l'œil comme seul moyen de sauver la vie de l'enfant.

La mère, en présence d'un pronostic aussi effrayant, demanda quelques jours de réflexion.

N'osant croire à la gravité de la situation, l'enfant H... fut successivement conduit aux cliniques de MM. Desmarres, Sichel et Liebreich qui, tous trois, portèrent le même diagnostic , le même pronostic, et proposèrent l'énucléation immédiate du globe, mais sans toutefois se prononcer sur le plus ou moins de chances que cette opération donnait à la vie de l'enfant.

Nélaton, consulté à son tour, ne fut pas moins affirmatif quant au diagnostic, et renvoya l'enfant à M. le Dr Fano, avec cette consultation écrite, datée du 23 octobre 1869, qui a été mise sous nos yeux : « Gliôme de la rétine. Je pense qu'il

y a lieu de pratiquer l'extirpation immédiate du globe oculaire par la méthode de Bonnet. Il serait bon de faire respirer à l'enfant le chloroforme, afin d'empêcher toute souffrance. »

L'opération fut faite le même jour. Le nerf optique fut sectionné aussi loin que possible de son point d'implantation bulbaire et, en quelques jours, la plaie fut guérie.

L'enfant fut suivi par l'opérateur : jamais il n'y eut de récidive.

J'ai vu moi-même tout récemment le malade, qui est actuellement un grand et beau jeune homme de 18 ans, élève d'un grand lycée de Paris ; il est vigoureux, d'une très belle santé et ne présente qu'une légère atrophie de la face, du côté correspondant à l'œil énucléé.

Aucun antécédent, il a deux frères et une sœur très bien portants.

Remarques. — Il est fort regrettable que l'examen histologique n'ait pas été fait ; toutefois, le globe ayant été ouvert, on a constaté la présence d'une tumeur dans la partie postérieure du globe. Vu l'âge de l'enfant, cette tumeur a toutes les chances d'être un gliôme. Ce diagnostic a été porté par des maîtres, il est vrai, mais on a vu qu'il y avait de nombreuses causes d'erreur. Quoi qu'il en soit, nous pensons qu'il y avait là un gliôme qui n'a pas récidivé depuis 18 ans.

Observation VII (traduite).

Par Knapp et Turnbull (Arch. f. Augen. u. Ohrenheilkunde, t. IV, 1, p. 73, 1874 ; Arch. of ophthalmology and otology, vol. IV. p. 1, 1875).

Hélène Ulrich, âgée de 3 ans est amenée à la clinique ophtalmologique et aurique de New-York le 9 décembre 1872,

pour exophtalmie et perte de la vision de l'œil droit. La mère raconta qu'environ 7 mois auparavant l'enfant avait été soignée à un dispensaire pour une maladie générale et traitée pour une attaque de diarrhée estivale. A cette époque, l'œil droit ctait rouge et douloureux, et ces signes s'accentuèrent jusqu'au mois de novembre, où sa mère remarqua que l'œil droit était plus saillant et que la pupille était brunâtre. L'enfant fut admis à l'hôpital en 1872.

État actuel. — Exophthalmos d'environ 2''', sclérotique couverte de vaisseaux tortueux; injection conjonctivale. La chambre vitrée est remplie complètement par une masse jaunâtre, chatoyante; l'iris est de couleur brun foncé, chambre antérieure affaissée, pupille légèrement dilatée, non contractile.

Mouvements de l'œil diminués: sur la fosse temporale droite et occupant cette fosse, se trouve une tumeur dure, ovale de la grosseur d'un noyau de cerise.

Diagnostic : gliôme de la rétine avec extension dans l'intérieur de l'orbite.

L'énucléation est proposée, agréée par la mère et pratiquée par Knapp.

La portion orbitaire de la tumeur était presque aussi volumineuse que le globe lui-même. L'opération est faite sous le chloroforme et accompagnée d'une hémorrhagie abondante. Durant la nuit qui suivit l'opération eut lieu une seconde hémorrhagie qui fut arrêtée par le tamponnement.

Au bout du troisième jour la paupière et les tissus environnants étaient couverts d'ecchymoses. Pas de symptômes cérébraux ; pas de suppuration. L'enfant sortit de l'hôpital cinq jours après l'opération.

Le 8 janvier elle revint à la clinique : les deux paupières de l'œil énucléé étaient ecchymotiques : la tumeur de la tempe droite a maintenant la grosseur d'un œuf de pigeon, tandis qu'une autre, grosse comme un grain de raisin, occupe la tempe gauche. Deux autres tumeurs plus développées près de

la jonction de la suture inter-pariétale; d'autres, plus petites, sur les sutures du crâne. Une récidive du néoplasme remplit vite l'orbite, distend les paupières et cause une hémorrhagie le 15 janvier: elle est arrêtée facilement.

Trois nouvelles tumeurs, de la grosseur d'un œuf de pigeon se montrent, l'une près de l'oreille gauche, l'autre sur la moitié droite du maxillaire inférieur, et une troisième sur le côté droit du cou.

Le 17 janvier, on voit hors de la cavité orbitaire droite une tumeur rouge, brunâtre, irrégulière à surface bosselée, parcourue par de nombreux vaisseaux, un liquide visqueux et fétide s'en échappe; sa surface est couverte de croûtes noires qui, en tombant, laissent une surface saignante. La face est distorte, horrible à voir. Environ vers le milieu de janvier, les paupières gauches devinrent ecchymotiques: l'œil était saillant. A l'ophthalmoscope on constate une hypérémie de la rétine et un léger gonflement de la papille. L'enfant maigrit, s'affaiblit. Les tumeurs augmentent très rapidement, ainsi que l'exophtalmie, sans aucun symptôme indiquant l'envahissement du cerveau par le processus morbide.

Fin de janvier l'enfant fut pris de convulsions tétaniques d'une durée de 10 minutes chacune, laissant l'enfant dans un état semi-comateux durant 1 heure.

Après que l'enfant eût eu 6 convulsions en 24 heures, les tumeurs, sauf celle de l'orbite, diminuent, et les petites tumeurs crâniennes disparaissent, laissant seulement une légère dépression.

Quelques jours après l'enfant allait mieux, la vivacité et l'appétit lui revinrent.

Puis l'œil gauche devint obscur. La pupille est lente à se contracter, mais libre et ronde. Fond de l'œil congestionné, papille blanche, veines larges et pleines, artères très petites. Quelques jours après l'enfant meurt de consomption sans autres symptômes cérébraux.

Autopsie. — La tumeur remplissant l'orbite droit est de la grosseur d'un œuf de poule et a pénétré à travers la fissure orbitaire dans la cavité crânienne. L'œil gauche ne montre rien d'anormal.

Les sutures crâniennes présentent des lignes rouges qui, après incision du péricrâne, montrent le tissu aréolaire saturé de sang. Presque toutes les tumeurs crâniennes sont situées sur la face externe de la dure-mère.

Le nerf optique droit du foramen opticum au chiasma était double en grosseur du gauche; le chiasma et le tronc optique, surtout le droit, étaient ramollis. La surface gauche de la dure-mère était normale. Nombreuses hémorrhagies dans la pie-mère et la portion périphérique des lobes postérieures de la substance cérébrale.

Toutes ces tumeurs étaient des gliômes.

Ces tumeurs contenaient à leur base, et surtout à la périphérie, des formations ostéophytes qui se montraient sous le microscope comme des spicules de tissu osseux.

Remarques. — La production de ces tumeurs, toutes gliomateuses, sur le crâne et les os de la face, montre le développement que peuvent atteindre les manifestations de la généralisation.

Observation VIII (traduite).

Par Knapp (Archives of ophthalmology and otology, vol. II, n° 1, p. 36, 1871-72.)

Hermann Pillat, de New-York, de bonne santé apparente, âgé de 8 ans, se présente à ma clinique en octobre 1868. Il n'y voit plus de l'œil gauche qu'il s'est heurté à l'angle d'un livre. Un quart d'heure après ce heurt, il se manifeste des symptômes d'irritation : ses parents lui ayant fermé l'œil droit, l'enfant déclare n'y voir plus clair de l'œil gauche.

Rien d'anormal : pupille régulière et contractile. Au bout de 6 mois, pupille dilatée : l'œil porté au jour présente le reflet chatoyant. Les parents consultèrent le Dr Noyes, de New-York, qui les alarma ; je les rassurai.

En octobre 1869, l'œil devint douloureux. Vers le milieu du même mois, pendant un séjour aux bains d'Hudson, l'enfant prit froid en se baignant. L'œil devint rouge, plus douloureux, larmoyant. Une semaine après, le 26 octobre 1869, l'enfant présenta l'état suivant : Santé générale excellente, œil droit normal quoiqu'un peu trouble à la lumière. L'œil gauche offre une injection sous-conjonctivale considérable ; cornée, faiblement épaissie et plus sensible que l'autre ; pupille immobile, dilatée, forme d'ellipse, iris décoloré, globe dur (T, 1). Nulle perception de la lumière. Le reflet de l'œil de chat est marqué surtout dans la moitié inférieure ; il est vu à travers la pupille, venant d'une masse qui, examinée avec une lumière focale, apparait dépourvue de vaisseaux, jaune rougeâtre et uniformément sombre.

Je prévins les parents de la présence d'une tumeur maligne n'ayant pas encore envahi et infecté l'organisme. L'œil devait être enlevé sans délai s'ils voulaient sauver la vie de leur enfant. Cette déclaration catégorique étant en conformité avec l'avis du Dr Noyes, l'opération fut consentie et pratiquée le lendemain. Pas d'incident.

En décembre 1870, pas de trace de récidive ni de généralisation, santé excellente.

L'extirpation de cet œil gliomateux au premier stade a permis un examen histologique très détaillé dont le point le plus saillant est la localisation affirmée du début du gliôme dans la couche granuleuse interne.

Remarques. — Cette observation nous offre le plus vif intérêt. A son propos, le professeur Knapp nous écrivait, le 8 juin dernier : « Le jeune garçon qui fait

« l'objet de cette observation vit ; il se porte très bien « et n'a jamais eu de récidive depuis l'opération, qui « date de plus de 15 années. »

Ce fait est extrêmement concluant, puisqu'il nous montre un gliôme reconnu vrai à l'examen histologique, opéré à son premier stade et n'ayant pas récidivé depuis plus de 15 ans. (Voir le chap. : *Intervention chirurgicale*).

Observation IX (traduite).

Par Knapp et Y. Thompson (d'Indianapolis). (Arch. f. Augenh. u. Ohrenheilkund, t. IV, I, p. 79, 1874 et Arch. of ophthalmology and otology, vol. IV, p. 7, 1875.)

Effie Ferrin, âgée de 12 mois, se présente à ma clinique, le 29 août 1875 ; elle a toujours eu une bonne santé ; il y a trois mois, les parents ont remarqué le chatoiement métallique du fond de l'œil.

Etat actuel. — Beaux yeux bleus, mouvements du globe conservés ; pupille droite un peu plus large que la gauche, non contractile. A l'ophthalmoscope je vois que le fond de l'œil est rempli partiellement par une substance d'apparence molle, parcourue de vaisseaux. C'est un gliôme. Je propose l'énucléation immédiate.

En remontant aux antécédents, j'apprends que le frère de l'enfant avait également été atteint de gliôme rétinien ; les parents racontent que chez cet autre enfant, ils avaient remarqué le même aspect du fond de l'œil à l'âge de 2 ans ; 6 mois après l'œil se perfora, et, à 5 mois de là, l'enfant succomba.

Un cousin du malade, du côté de son père, qui, à l'âge de 2 ans, avait aussi été atteint d'un gliôme, mourut en peu de temps.

Une tante de son père avait aussi perdu deux enfants de la même manière entre 2 et 4 ans.

L'enfant fut opéré avant l'invasion. Lorsque je le revis en janvier 1874, il avait une santé parfaite.

L'examen histologique montra la structure du gliôme, et des coupes montrèrent son origine dans la couche granuleuse interne.

Remarques. — Cas analogue à celui de Sichel, montrant une prédisposition singulière de famille à contracter le gliôme.

OBSERVATION X (traduite et analysée).

Par Julian Chisolm (de Baltimore). (Archives of ophthalmology. Vol. XIII, p. 47-52, 1884.)

W. Y..., enfant mulâtre, âgé de 2 ans et demi, il a une constitution délicate, mais n'a jamais été sérieusement malade.

La vision de l'œil droit est mauvaise, l'œil est normal. La pupille offre l'aspect vitreux, elle est légèrement dilatée et ne se contracte pas à la lumière. Ni injection, ni décoloration de l'iris, ni larmoiement.

A l'ophthalmoscope, je constate un reflet blanchâtre du fond de l'œil.

On me reconduisit l'enfant, et, peu de jours après, j'acquis la certitude que l'enfant avait une tumeur intra-oculaire.

Quatre mois après, même état. Pas d'injection scléroticale, pas de vascularisation. L'iris n'est pas décoloré, la pupille est partiellement dilatée, mais ne montre pas encore le reflet du gliôme, sauf sous la lumière oblique. Pas de déplacement du globe dont les mouvements sont intacts.

Je pensai que la petite tumeur qui occupait la chambre vi-

trée n'avait évolué ni du côté de l'orbite, ni du côté du nerf optique.

L'enfant accuse une douleur au sommet de la tête, il est malade du choléra infantile.

A la fin du mois, je revis l'enfant, et je reconnus une légère proéminence du globe. La fosse bi-temporale se continue avec l'orbite ; léger strabisme.

Je constate sous le cuir chevelu deux petites tumeurs : l'une, la plus saillante, sur la protubérance pariétale gauche ; l'autre, sur le sommet de l'arête occipitale ; elle présentait l'aspect de nodosités circonscrites, indolores.

Je jugeai l'énucléation inutile.

Je revis l'enfant deux semaines après ; le déplacement de l'œil était plus marqué ; une troisième tumeur se montrait près de la suture frontale droite. L'enfant a perdu l'appétit. La moitié gauche du bord supérieur du maxillaire inférieur est augmentée ; les dents sont déplacées ; ces tumeurs sont élastiques, quasi fluctuantes. Autre tumeur sur la clavicule gauche. L'enfant maigrit énormément. La tête est devenue énorme, déformée. J'ordonne une potion morphinée.

Peu après, le marasme et la consomption emportent le petit malade, 12 mois après le premier examen, et 6 mois après les premiers signes de métastase.

L'autopsie ne fut pas autorisée ; cependant les viscères paraissaient atteints par la généralisation gliomateuse.

Remarques. — Cette observation corrobore en tous points l'observation I, et ce que nous avons dit de l'inutilité de l'intervention chirurgicale, en présence de phénomènes marqués de généralisation.

Observation XI (traduite).

Par de Vincentiis (Carlo), de Palerme. (Movimento medico-chirurgico. Naples, fac. 9 et 10, 1881. Annali di Ottalmologia. Anno X, t. XV, p. 342-480, Pavie, 1881.)

Salvaggio Antonia di Poggi, enfant de 6 ans, bien portante. Tumeur énorme de l'œil gauche, facilement saignante ; paupières gonflées. Tumeur de consistance un peu élastique, indolente à la palpation. En aucun point on ne peut distinguer le bulbe.

Devant l'oreille, la peau est soulevée par une tumeur grosse comme une noix, molle, indolente. Ganglions sous-maxillaires et cervicaux engorgés. Vue de l'autre œil normale. Autres organes sains.

C'est un gliôme à la 3e période avec engorgement du ganglion préauriculaire. *Bien qu'il ne fut pas opérable*, l'enfant est amené à la clinique afin de poursuivre le développement ultérieur de la tumeur.

La tumeur se développe progressivement et s'ulcère. Augmentation de la tuméfaction du ganglion préauriculaire, sous-maxillaire et parotidien. Fièvre, inappétence. La tumeur a le volume d'une orange, elle est trilobée ; les ganglions de la fosse sous-épineuse sont augmentés. La vision de l'œil droit est toujours intacte.

L'enfant tombe dans le coma, et meurt.

A l'autopsie, on voit le cerveau envahi par le gliôme.

Remarques. — Des phénomènes évidents de généralisation empêchent l'auteur de pratiquer l'énucléation. Malgré un développement considérable de la tumeur dans l'orbite, dans le cerveau, et, malgré cette généralisation, la vision de l'autre œil est conservée intacte.

Observation XII (traduite
Par de Vincentiis (voir obs. XI).

Enfant de 8 ans atteint de gliôme de l'œil droit. Un ganglion est engorgé. On fait l'exentération sous le chloroforme et l'ablation du ganglion. L'enfant meurt. A l'autopsie, le gliôme avait subi la dégénérescence graisseuse et caséeuse.

Observation XIII (traduite).
Par de Vincentiis (voir observ. XI et XII).

Cas de gliôme bi-latéral chez un enfant de 4 ans : l'œil gauche a été atteint avant l'œil droit. On fait l'énucléation de l'œil gauche, Peu après l'orbite et le périoste sont envahis : l'enfant succombe.

Observation XIV (traduite).
Par Hulke (The royal London ophthalmic reports, vol V; p. 171-184, 1866).

Un enfant de 2 ans m'est amené à Middlesex hospital par ses parents, parce qu'il est aveugle. Je trouvai les deux pupilles largement dilatées; au fond de chaque œil, à la distance de quelques pieds on voit un reflet brillant nacré, dû à la présence d'une tumeur qui s'avance vers l'humeur vitrée : chaque tumeur est de forme tubéreuse; sa surface est couverte d'un réseau de vaisseaux fins s'embranchant et s'anastomosant, et de larges veines à parcours sinueux.

Dans l'œil gauche la tumeur proéminait jusque près de la face postérieure du cristallin; dans l'œil droit, elle ne s'avançait pas tout à fait autant.

La cécité est absolue. L'enfant paraît d'une excellenté santé; ses parents et les autres enfants de la même famille sont très

bien portants. Les premiers signes de l'affection furent reconnus par ses parents à l'époque de la Christmas pour l'œil droit, et quelques mois après pour l'œil gauche.

Je porte le diagnostic de gliôme rétinien et je propose l'énucléation qui est refusée. Un an plus tard, les parents me ramenèrent l'enfant. On voit maintenant à droite une large tumeur fongueuse proéminant du globe de l'œil droit entre les paupières largement distendues ; elle est ulcérée, couverte de croûtes, laissant suinter un liquide sanieux et purulent, et se détachant facilement par portions.

L'enfant accuse des symptômes subjectifs intenses : douleurs, inappétence, émaciation, etc.

Je fais l'énucléation de l'œil gauche, mais je constate que le nerf optique est infecté de cellules gliomateuses. Un mois après l'extirpation, l'enfant est pris de symptômes méningitiques et meurt douze jours après.

L'autopsie de l'œil confirma le diagnostic de gliôme.

Remarques. — Le point frappant est la presque simultanéité de l'envahissement bilatéral ne correspondant pas avec la marche ultérieure du néoplasme dans chaque œil.

Observation XV (traduite).

Par Dickey (de Whœling, West Virginia). (The american Journal of the medical Sciences, vol. LXXXVIII, p. 486-488, 1884.)

Fillette, de belle santé extérieure. A l'âge de 2 ans, devient aveugle de l'œil gauche, pupille dilatée, œil de chat. Ptosis et strabisme convergent ; pas de congestion, pas de douleurs.

La tumeur est sans doute congénitale, car l'état de la pupille a été noté par les parents peu après la naissance. L'en-

fant fut examinée par plusieurs éminents oculistes de Philadelphie où demeurait sa famille, l'énucléation fut proposée.

L'opération fut faite quelques mois après ; pas de récidive.

Six mois après, la vue baisse de l'œil droit, et à Philadelphie, on y trouve une légère congestion de la papille. Puis la vision s'abolit : pupille dilatée, reflet couleur saumon (*Salmon colored reflex*). La tumeur augmenta et pouvait facilement être vue à une distance de quelques pieds. Elle paraissait lobulaire ; vaisseaux tortueux à sa surface. Milieux transparents : la pupille a son maximum de dilatation. Hypertonie, vaisseaux scléroticaux congestionnés, douleurs. L'opération fut faite le 15 janvier avec le Drs Harlett et Hodge. Le nerf optique, considérablement épaissi est réséqué aussi loin que possible, et on enlève le tissu cellulaire orbitaire.

La pièce portée au professeur Knapp montra un gliôme s'étendant à la choroïde.

La guérison de l'opération fut prompte ; mais le 1er mars, six mois environ après l'énucléation, la tumeur reparaît dans l'orbite et s'accroit rapidement, repoussant les paupières ; cette tumeur de forme cylindrique dépasse le rebord de l'orbite de 6 pouces ; sa circonférence a 9 pouces.

Les ganglions cervicaux sont augmentés de volume ; les ganglions inguinaux des deux côtés sont augmentés et indurés.

Quelques tumeurs métastatiques du volume d'un œuf de poule, sur la tête, sur la portion lambdoïdale de l'occiput et sur les bosses pariétales.

L'enfant s'affaiblit, s'émacia et mourut d'épuisement le 15 juillet 1884 à l'âge de 4 ans et 3 mois, un an et demi après la première énucléation et six mois environ après la seconde.

Pas d'autopsie.

L'étiologie est très obscure. Le père et la mère sont très sains ; ils ont un autre enfant de 7 ans, très fort. Deux grand' tantes maternelles sont mortes de tumeurs ovariennes.

Remarques. — Ce cas est absolument analogue à celui communiqué par M. le professeur Panas, et relaté dans l'observation II. On y voit un gliôme double qui s'est établi successivement dans chaque œil; l'énucléation de l'œil primitivement atteint, faite à la première période, n'a pas offert de récidive, tandis que de l'autre côté la tumeur a repullulé. L'enfant a succombé à des phénomènes provenant de la repullulation de la tumeur de l'œil secondairement atteint et énucléé trop tard.

Observation XVI (traduite).

Par Knapp (Arch. of ophthalm. and otology, vol. IV, p. 241, 1875.)

B. S..., enfant de 4 ans 1/2, de complexion sanguine, intelligent, bien développé, alla demander les soins du Dr Williams le 6 mars 1874.

Deux ans avant, les parents avaient remarqué « une tache noire de la pupille » d'un œil; cette pupille s'élargit, mais l'enfant n'éprouva jamais de douleurs. Le Dr Williams porta d'abord le diagnostic : cataracte. Puis le globe de l'œil augmenta de volume à un degré tel, qu'il était complètement luxé et qu'il distendait les paupières.

La cornée était à peine reconnaissable et le globe, très vasculaire, était de couleur brun rougeâtre, ressemblant à un caillot sanguin.

Diagnostic : gliôme de la rétine, s'étendant au nerf optique.

Le Dr Williams fit immédiatement l'énucléation; la guérison fut rapide et l'enfant regagna la maison de ses parents trois jours après.

Le pronostic des plus graves se réalisa ; la répullulation fut rapide et l'enfant mourut quelques semaines après.

En effet, grâce à des lettres reçues des Dr Weaver et Kindell, j'ai pu suivre les progrès de l'affection : l'enfant vivait et tout allait bien jusqu'au 1er avril, quand survinrent des douleurs de tête et des vomissements, de la dyspnée et de la constipation; ces différents symptômes durèrent deux semaines.

Puis la tumeur augmenta de volume et ramena les paupières en dehors. Le 1er juin, la tumeur était grosse comme un œuf de poule, rouge foncé, sanguinolente. L'enfant mourut le 15 juin.

L'autopsie fut refusée par les parents.

Cependant, à la palpation, on pouvait sentir une tumeur dans la cavité abdominale, tumeur de la grosseur d'un poing d'homme, s'étendant du côlon transverse à la fosse iliaque.

Trois semaines avant la mort, l'œil droit était devenu privé de vision; il est probable que le gliôme s'y était propagé par le chiasma optique. La tumeur orbitaire, examinée par le Dr Bender, fut trouvée de nature gliomateuse.

Remarques. — Le fait saillant est la lenteur du développement de la tumeur intra-orbitaire et la rapidité de la repullulation.

Observation XVII (traduite).

Par Knapp (Arch. of ophthalm. and otology, vol. IV, p. 241, 1875.)

Enfant B..., âgée de 2 ans, de bonne santé, se présente le 21 février 1874. Quelques semaines auparavant, une de ses petites compagnes de jeux à l'école remarqua le reflet anormal de l'œil gauche : on fit l'expérience et on vit qu'en effet la vision de cet œil était abolie.

Les mouvements de l'iris sont intacts; mais si on ferme l'œil droit, la pupille gauche devient large et immobile. Au fond de la pupille, on voit le lustre métallique caractéristique, plutôt d'une teinte rouge cuivré. On voit des vaisseaux, mais qui n'ont pas la distribution et le parcours régulier des vaisseaux de la rétine. Ni douleur, ni rougeur, ni aucune autre altération externe. Tonus normal.

L'œil fut énucléé par le Dr Ayres : la guérison de la plaie fut rapide et jusqu'au 10 août 1874, époque à laquelle je la revis pour la dernière fois, pas la plus légère crainte de récidive. Afin d'éviter toute irritation locale, je conseille de ne pas faire porter de pièce artificielle.

L'examen montra la nature gliomateuse de la tumeur; beaucoup des éléments cellulaires du gliôme venaient de la partie ciliaire de la rétine.

Le pronostic paraît favorable, le néoplasme ne semblant pas avoir une grande tendance à la prolifération et étant limité à la rétine ; de plus, l'âge du malade est une condition favorable du succès.

Remarques. — Ce cas présente deux conditions anormales qui lui donnent un intérêt : d'abord l'âge du malade, plus avancé qu'on ne le trouve d'ordinaire, et ensuite le développement du gliôme dans la partie ciliaire de la rétine, ce qui est aussi anormal.

Observation XVIII.

Par Landsberg, de Goërlitz. (Arch. f. ophth. 1875.)

(In Warlomont et Duwez. Art. Rétine. Dict. encycl.)

« Robert C..., âgé de 3 ans, de Wigandsthal (Silésie), enfant vigoureux, bien développé, né de parents sains et ayant toujours joui d'une bonne santé ; la mère a mis antérieurement au monde un enfant atteint de *spina bifida*. Pendant qu'elle était enceinte de Robert, elle a souffert de chagrins et d'é-

motions de toute nature. Elle a soigné elle-même son enfant de la manière la plus attentive, et dit avoir remarqué déjà, dès la première année, un reflet jaune dans son œil gauche. Ce n'est cependant que depuis quelques semaines qu'elle a constaté la cécité complète de cet œil.

« A l'examen du globe oculaire gauche, nous ne constatons aucune protusion ni aucune diminution de sa mobilité. Il est plus dur que le globe droit ; quelques vaisseaux musculaires injectés se remarquent au niveau de la section interne de la sclérotique ; les tissus et les fonctions de l'iris sont normaux ; les milieux transparents n'ont subi aucune altération. On découvre déja, à l'œil nu, dans les profondeurs de la pupille, ce reflet connu, jaune et métallique, provenant de la projection de la rétine en avant. Celle-ci forme une tumeur irrégulière et bosselée, à la surface de laquelle se dessinent de gros vaisseaux avec leurs ramifications. Toute la surface interne de la tumeur regarde l'axe du bulbe, se rétrécit en arrière sous forme d'entonnoir. et semble divisée ici par une fente droite et verticale. Les bosselures, vues à la loupe, sont tachetées de jaune et répondent à peu près à la région équatoriale de la rétine ; trois d'entre elles, très développées et séparées par des échancrures profondes, se trouvent en dedans, en dehors, et enfin en dehors et en bas. Deux bosselures moins saillantes sont situées à la région supérieure de la rétine.

« *Le 8 mai* 1869, nous pratiquons l'énucléation du bulbe avec névrotomie ; le tronçon du nerf optique, dont nous constatons l'état absolument normal, mesure 11 millimètres. Le bulbe mesure dans son axe antéro-postérieur 22 millimètres, dans son axe horizontal $22^{mm}5$, et dans son axe vertical $21^{mm}5$. La rétine détachée en entonnoir et reliée seulement par un cordon étroit au nerf optique, présente dans sa partie antérieure, les bosselures de 4 à 6 millimètres de diamètre signalées plus haut. Ces nodosités offrent au microscope la la structure connue du gliôme, avec commencement de dégé-

nérescence graisseuse à quelques points de la surface. Je remplace la description détaillée des altérations que nous avons trouvées dans l'œil, par le rapport du professeur Waldeyer, auquel j'envoyai les préparations : « La tumeur de la rétine, « dit-il, est, un gliôme fibreux, évidemment encore dans ses « premiers stades, car le néoplasme se borne à la section an- « térieure de la rétine. »

« L'enfant, que j'ai pu observer d'une manière non interrompue durant cinq ans, jouit aujourd'hui, près de six ans après l'opération. d'un excellent développement du corps et de l'intelligence : il porte, depuis deux ans et demi, un œil artificiel. »

Remarques. — J'ai tenu à m'informer si le résultat précédemment énoncé s'était maintenu depuis 1876. Pour cela, je me suis adressé au chirurgien, M. Landsberg de Goërlitz, qui, dans une lettre fort gracieuse m'écrit : « Ce malade a aujourd'hui 19 ans ; il est vigoureux, fort intelligent et d'une santé florissante. *Je le vois presque tous les jours* : il n'a jamais eu de récidive dans l'orbite gauche.

« L'œil droit est myope, mais sain.

Il y a 16 ans que l'énucléation a été faite, et tels sont les résultats ; ils sont assez probants pour que je n'y insiste pas. »

Observation XIX.

Par Landsberg, de Goërlitz. (Arch. f. ophth., 1875.)
(Warlomont et Duwiez, voir plus haut, Observ. XVIII.)

Bertha Liebig, âgée de 6 ans, née à Sprottau et habitant actuellement Berlin, me fut présentée pour la première fois le 6 janvier 1875.

Elle est originaire de parents sains et a joui toujours elle-même d'une bonne santé jusqu'au mois d'août 1872. A cette époque, elle remarqua un reflet au fond de l'œil gauche, et s'aperçut que l'œil droit fermé, elle distinguait à peine le jour de la nuit. Ce ne fut qu'au commencement de décembre de la même année que l'œil gauche s'injecta et devint douloureux.

Je constatai le 6 janvier 1873 un état glaucomateux de cet œil (injection ciliaire modérée sans grande photophobie, mydriase moyenne, trouble de l'humeur aqueuse, hypertonie, absence d'exophthalmos et de trouble de la motilité, reflet brillant du fond de l'œil dû à une large bosselure richement vasculaire, et s'avançant jusqu'à la paroi postérieure du cristallin; la tumeur occupe toute la moitié interne de la rétine, et s'étend à ce niveau jusqu'à l'ora serrata.

Ce n'est que le 7 mai que l'enfant, atteinte entre temps de la rougeole, me fut rapportée pour subir l'énucléation. Le bulbe fut énucléé le 8 mai avec résection d'un tronçon du nerf optique de 8 millimètres.

L'opérée porte actuellement, depuis quinze mois, un œil artificiel. Elle a été présentée, le 18 novembre 1874, à la Sociélé médicale de Berlin et jouit en ce moment (fin juillet 1875) d'une santé parfaite. Cette enfant, que j'ai revue vingt-et-un mois après l'opération, est restée jusqu'ici, comme le sujet précédent, quitte de récidive, et peut être considérée comme guérie. »

Remarques. — Au sujet de cette observation, M. Landsberg nous écrit : « J'ai revu l'enfant pour la dernière fois en 1878. A ce moment, elle était parfaitement gaérie.

Depuis cette époque, les parents de l'enfant ont successivement changé plusieurs fois de domicile et je l'ai

perdue de vue ; mais je vais faire des recherches et vous tranrmettrai les résultats. »

Bien que le temps écoulé depuis l'opération ne soit que de 5 ans, n'y a-t-il pas là un fait plus qu'encourageant ?

Observation XX (traduite et analysée).

Par W. Ayres (de Cincinnati). (Archives of ophthalmology, vol. IX, p. 174-181, 1880.)

Un enfant vint, il y a quelques mois, à la clinique du professeur Knapp. Reflet jaune brillant, pas de douleurs. Diagnostic : gliôme. Je fis l'énucléation. La difficulté est toujours de couper le nerf optique près de l'orbite pour y obvier. Le professeur Knapp agit de la façon suivante : une pince à ligature de Langenbeck embrasse la courbure de la portion postérieure de l'œil, et, avant de couper le nerf optique, il passe ses ciseaux à travers la capsule de Tenon ouverte ; le nerf optique est ainsi fixé à quelques millimètres de son point d'entrée dans l'œil, et il est facilement sectionné.

L'examen histologique de la tumeur fait voir les cellules du gliôme avec quelques traces d'épithélium de la rétine. Le gliôme envahit les couches granuleuses interne et externe, la couche des cellules ganglionnaires est remplacée par les cellules rondes du gliôme qui infiltrent la couche de fibres nerveuses. L'origine paraît être la couche granuleuse interne. Les petites cellules rondes émigraient dans le tissu connectif interstitiel du nerf optique, laissant entre les cloisons des cellules gliomateuses des espaces représentant les restes des faisceaux des fibres nerveuses.

Remarques. — Le procédé opératoire de Knapp décrit dans cette observation est analogue à celui de

M. le professeur Trélat, décrit dans le corps de ce travail.

Les points intéressants de l'examen histologique sont l'origine du gliôme que l'auteur place dans la couche granuleuse interne et son mode de propagation.

Observation XXI (traduite).

Par Brailey (The Lancet, t. I, p. 1,085, 1885). (Ophthalmological Society. Communication.)

Un enfant se présente en octobre 1882. Je constate, au fond de l'œil gauche, un reflet jaunâtre et un reflet grisâtre avec quelques vaisseaux au fond de l'œil droit.

Diagnostic : Gliôme bi-latéral exophyte, plus avancé à gauche. Le Dr Vernon concourut à poser ce diagnostic.

Pendant les 10 mois qui suivirent, la maladie fit des progrès à gauche, tandis que l'œil droit était manifestement le siège d'une panophthalmie suppurative aiguë qui mit l'enfant dans un état de stupeur. Le Dr Brock, de Tooting, attribua ce symptôme à de la méningite.

Deux ans et demi après, on voit entre les paupières saillir une masse fongueuse.

La maladie fait des progrès, et cependant l'enfant vit encore.

Remarques. — Brailey pense qu'un gliôme peut être stationnaire et même s'atrophier.

Nous ne voyons, dans les relations de ce cas, qu'un fait venant à l'appui de ce que nous avons dit au sujet de la marche du gliôme.

A la même séance, et à ce propos, Swanzy cite un

cas qu'il a observé, où le gliôme a augmenté pendant deux années avant de devenir extra-oculaire.

Observation XXII (traduite).

Par Swanzy. (Communication to the Academy of médicine in Ireland pathological section, the Dublin Journal of medical sciences, vol. LXXV, p. 165, 1885.)

Enfant de 2 ans et demi. Le reflet caractéristique est noté un an auparavant dans l'œil droit, et 4 mois plus tard dans l'œil gauche. A la première visite de l'enfant au National Eye and Ear Infirmary, il y a six semaines, on remarque dans chaque œil une tumeur de couleur jaune pâle. Humeur vitrée transparente, pas d'iritis ni processus inflammatoire, pas d'injection des parties antérieures du globe.

Jamais de symptômes cérébraux ; santé parfaite ; l'enfant n'a fait aucune autre maladie.

Les seuls changements sont une légère augmentation de la tumeur ; l'œil droit est glaucomateux; l'enfant, qui parle très bien pour son âge, a parlé tard, très indistinctement, avec volubilité et répétition forcée de la lettre finale de certains mots, tels que : Bread. d. d. d. d.

Remarques. — Cette année, en 1885, le Dr Swanzy faisait remarquer que l'état de l'enfant était stationnaire.

Observation XXIII.

Par Maunoir. (Mémoire sur le fongus médullaire et le fongus hématode, 1820.)

Enfant de 9 mois. L'œil gauche a d'abord été atteint, puis l'œil droit ; il a succombé.

Autopsie. — OEil gauche : la tumeur est une masse dure' fibreuse, vasculaire ; la maladie ayant cheminé le long du nerf optique jusqu'au chiasma, ces parties sont converties en une masse sanguine, molle, se fondant entre les doigts ; les ventricules sont dilatés par de la sérosité.

Œil droit. — La rétine est changée en une masse médullaire flottante, libre dans la chambre postérieure, et adhérente au nerf optique qui paraît sain.

Observation XXIV.

Par Heymann et Fiedler (de Dresde). (Arch. f. ophth., t. XV, 1, p. 173-192, 1869. Ann. d'oculistique, t. LXIV, p. 62, 1870.)

Knapp a décrit des métastases dans la parotide, le diploë des os du crâne, et le foie ; de même Schiess-Gemusseus. Le cas suivant est analogne :

Fille de 3 ans. OEil droit normal.

L'œil gauche présente une tumeur de la grosseur d'un œuf de poule; le 22 mars 1869, l'œil est énucléé. La section du nerf optique avait l'étendue triple de la section du nerf optique normal. L'examen histologique ne fut pas fait.

Le 6 avril, tumeur apparaît dans l'œil droit.

Vers le milieu du mois de mai, tumeur du sacrum.

Mort le 30 mai.

Autopsie. — On trouve une adhérence du cerveau avec la dure-mère et les os crâniens. La protubérance antérieure droite contient un liquide jumenteux. Sur la selle turcique, masse rougeâtre en bouillie, en forme de champignon ; cette masse provenait de la dure-mère et y adhérait. Le nerf optique droit passait sous cette tumeur sans altération ; le nerf optique gauche se perdait dans la masse néoplasique ; le chiasma est introuvable. La tumeur de l'orbite gauche la remplissait et se continuait dans la cavité crânienne pour se terminer à la

selle turcique ; elle paraissait couverte de tissu connectif ; elle avait la consistance de la moelle.

L'ovaire gauche est remplacé par une tumeur jaune rouge, du volume d'un œuf de pigeon. Puis on trouve une tumeur rétro-péritonéale, adhérente à la séreuse.

Toutes ces tumeurs sont des gliômes.

Observation XXV.

Par Szokalski. (Congrès ophthalm, Heidelberg, 1865.) (Obs. extraite des Ann. d'oculistique, t. LVII, 1867.)

Enfant de 2 ans :

Œil droit. — Tumeur, de la grosseur d'un poing, offrant tous les signes caractéristiques du sarcome médullaire des parties profondes de l'œil.

Œil gauche. — Cécité absolue. Reflet de l'œil de chat. Derrière le cristallin on voit une masse d'un blanc jaunâtres inégale, sillonnée de nombreux vaisseaux, s'étendant jusqu'à l'ora serrata. Pupille dilatée.

D'après les renseignements du Dr Jodko, de Varsovie, le, deux yeux doivent être atteints de la même affection. A une époque, l'œil droit a présenté les mêmes lésions et les mêmes signes qu'actuellement l'œil gauche, lequel ne présente, à ce moment, d'autre altération que deux élevures blanchâtres situées au côté interne de la rétine.

Le malade est le plus jeune de huit enfants bien portants. Aucun antécédent.

La tumeur de l'œil droit est enlevée par Szokalski, et examinée par le Dr Brodowski.

Quelques semaines avant l'opération, le globe s'était ouvert, laissant s'écouler un liquide sanieux, fétide.

L'examen histologique conclut au gliôme.

Remarques. — C'est un cas de gliôme, ayant successivement envahi les deux yeux.

Observation XXVI.

Par M. Armaignac. (Journal de médecine de Bordeaux, 1878.)

Coralie Chavanez, actuellement âgée de vingt-six mois, est fille de père et mère bien portants. D'un côté ni de l'autre, tant chez eux que chez leurs ascendants, on ne peut trouver aucune hérédité cancéreuse. Ils ont une autre enfant, une fille âgée de cinq ans, qui se porte bien. La malade est restée en nourrice jusqu'à l'âge de seize mois. Pendant ce temps, la mère dit qu'elle a eu l'œil droit très rouge à deux ou trois reprises différentes, et qu'il y a dix mois la pupille est devenue blanchâtre; en même temps l'œil a commencé à augmenter de volume, la paupière supérieure s'est tuméfiée légèrement. Cela a duré quelques semaines, puis l'œil malade a commencé à diminuer de volume et est resté quelque temps plus petit que l'autre, mais il n'a pas tardé à reprendre un accroissement rapide. L'enfant a maigri, se plaint sans cesse, dort mal et a la coqueluche depuis quelque temps.

Le 6 juillet dernier, on amène l'enfant à ma consultation, et alors voici ce que l'on peut constater : l'œil droit est très volumineux, dur, presque immobile, ayant sa forme habituelle, mais très proéminent. La cornée est dépolie et présente à son centre une tache blanche ulcérée. Les paupières sont mobiles, mais ne peuvent se rejoindre ; il reste entre elles un vide d'environ 1 centimètre. La supérieure est un peu tuméfiée, surtout au niveau de la glande lacrymale, et parsemée de veines superficielles dilatées. En la soulevant, on aperçoit au-dessus de la cornée et à la partie supérieure du globe, à environ 3 millimètres du bord cornéen, un champignon blanchâtre, exubérant, ayant l'aspect de bourgeons charnus, pâles.

Tout cela indique clairement une tumeur intra-oculaire ayant déjà perforé la sclérotique et fait irruption en dehors

Je diagnostique un *gliôme* ou un encéphaloïde de la rétine, mais le cas me paraissant fort grave, je présente le malade à la Société de médecine, le 12 juillet, pour lui demander son avis relativement à l'opportunité d'une intervention chirurgicale. Tout le monde est d'accord pour le diagnostic que j'avais porté et pour l'opération immédiate.

Le 17 juillet, je fis l'extirpation de l'œil malade à l'hôpital Saint-André, avec le concours gracieux de M. le Dr Demons et des élèves de son service.

Au bout de 6 jours on pouvait constater que les paupières étaient revenues à leur état normal et que la cicatrisation était en bonne voie ; cependant l'orbite semblait bien pleine, et on apercevait comme un moignon qui remplissait la moitié de sa cavité, et qui présentait à son centre comme un bourgeon blanchâtre et à surface lisse.

Comme il n'y avait pas de suppuration, je fis des lavages à l'eau simple deux fois par jour. L'enfant avait repris sa gaieté habituelle, dormait bien, avait bon appétit et semblait ne plus souffrir de l'autre œil, soit de douleur ou de photophobie, car il y portait rarement la main, tandis qu'auparavant il cachait presque constamment son œil gauche et fuyait la lumière.

Depuis, ayant pu examiner cet œil à l'ophthalmoscope, je n'y ai rien trouvé d'anormal, de sorte que je suis porté à croire qu'il y avait les symptômes d'ophthalmie sympathique qui ont disparu avec la cause qui les avait provoqués.

Le 15 août, c'est-à-dire un mois après l'opération, la mère me dit que depuis huit jours elle s'était aperçue que les paupières ne formaient plus une dépression, comme après l'opération, et qu'elles étaient soulevées par une tumeur qui occupait la place de l'œil.

Le lendemain, ayant montré la malade à la Société de médecine, plusieurs de mes collègues furent d'avis qu'il y avait urgence et possibilité d'intervenir une seconde fois, attendu

que la tumeur jouissait d'une certaine mobilité et qu'elle n'avait pas encore envahi les parties externes.

Du reste, l'état général de l'enfant s'était beaucoup amélioré depuis la première opération, et la rapidité avec laquelle survenait la récidive ne permettait pas de différer plus longtemps, si on devait faire quelque chose. Nous conseillâmes donc à la mère de faire opérer l'enfant le plus tôt possible.

Le 22 août, on amena la malade à l'hôpital Saint-André, où, avec l'assistance de M. le Dr Dudon et des élèves de son service, je procédai à l'extirpation de la tumeur, après avoir légèrement chloroformé l'enfant.

La tumeur enlevée était du volume d'un gros marron et avait pris naissance à l'extrémité du nerf optique, dont on pouvait voir un morceau tenant encore à la partie postérieure de la tumeur dans laquelle il était enfoncé, et à laquelle il était uni de la façon la plus intime. Une fois la tumeur enlevée, l'exploration de l'orbite avec le doigt me permet de constater la présence de plusieurs noyaux durs adhérents aux parois de cette cavité. Je les enlevai avec les pinces et les ciseaux, et, après un moment de compression, l'écoulement sanguin ayant cessé, je nettoyai la plaie et j'introduisis dans la cavité plusieurs boulettes de charpie, que je recouvris d'un gâteau, maintenu par une bande suffisamment serrée.

23 août. L'enfant a passé une assez bonne nuit ; elle n'a presque pas de fièvre.

Après avoir bien nettoyé la plaie, j'introduis dans la cavité orbitaire une plaque de pâte de Canquoin, roulée en forme de cornet ; j'applique par-dessus un peu de charpie pour éviter le contact des paupières avec le caustique, et je recouvre le tout d'un gâteau de charpie.

Le 24. L'enfant a souffert un peu, mais néanmoins elle a pu dormir une grande partie de la nuit.

L'eschare est épaisse de 4 millimètres et recouvre toute la surface interne de la cavité orbitaire. Une partie de la pâte, ramollie, a fusé par l'angle interne de l'œil et a produit une

eschare dans cette région, sur la paupière inférieure. La supérieure est tuméfiée.

Je nettoie l'orbite, que je débarrasse de tout le caustique qu'elle contient, et j'introduis à la place quelques boulettes de charpie sèche.

Le 25. L'enfant ne souffre pas beaucoup. Je fais un pansement de propreté, et j'enlève avec les ciseaux, une porti o d'eschare qui s'est détachée; j'applique un gâteau de charpie sèche et je dis à la mère d'en faire autant pendant deux ou trois jours.

Le 31. Je détache facilement l'eschare, qui vient toute d'une pièce et laisse une énorme cavité bourgeonnante de bon aspect et pouvant contenir au moins un œuf de pigeon. Je remplis l'orbite de charpie sèche. L'enfant a bonne mine et ne souffre pas.

7 septembre. La suppuration est abondante; le fond de l'orbite et les parois bourgeonnent. L'enfant se porte très bien. (Même pansement.)

Le 17. L'orbite est presque entièrement comblée par des masses fongueuses saignant facilement au moindre attouchement. Sont-ce des bourgeons charnus, ou bien du tissu néoplasique? Depuis hier, on peut constater que le ganglion préauriculaire droit est passablement engorgé et douloureux.

12 octobre. La récidive est confirmée. Depuis trois jours, la tumeur se montre au dehors, et un bourgeon de la grosseur d'une petite noisette proémine entre les paupières, dans le grand angle de l'œil, et fait suite au reste de la tumeur qui remplit l'orbite. La paupière supérieure est saine et parfaitement libre, mais l'inférieure est adhérente au néoplasme surtout dans sa moitié interne. La mère de l'enfant dit que la tumeur augmente de votume d'une manière sensible d'un jour à l'autre et que la petite malade se plaint souvent de douleurs dans l'orbite, douleurs qui paraissent avoir un caractère lancinant et surviennent brusquement, par interval-

les irréguliers. Malgré cela, l'état général est toujours excel- et la petite fille semble jouir d'une bonne santé.

Je crois qu'une troisième intervention ne pourrait que retarder de quelques semaines l'issue fatale que j'avais déjà annoncée comme presque certaine dès la première opération, et je n'insiste pas pour pratiquer de nouveau une opération qui me paraît inutile. Après l'insuccès complet qui a suivi la seconde ablation, où j'avais cependant employé les dernières ressources de la chirurgie, il me semble préférable de s'abstenir et d'avouer son impuissance plutôt que de faire souffrir inutilement l'enfant et hâter peut-être une terminaison dont la date est déjà si rapprochée.

6 janvier 1879. Mes prévisions se sont malheureusement réalisées. Aujourd'hui, je revois l'enfant, et je la trouve dans un état déplorable : la maigreur est extrême. Depuis un mois et demi elle ne marche plus, les pieds sont légèrement infiltrés ; il y a incontinence d'urine et émission involontaire des matières fécales.

L'appétit, après avoir diminué considérablement, est revenu depuis trois jours, et l'enfant demande à manger. La petite fille se plaint peu ; elle dort assez bien et a conservé toute l'intégrité de son intelligence. La vue est restée excellente du côté gauche ; la parole a toujours son timbre habituel et rien n'indique une lésion cérébrale ou une propagation de la tumeur dans ce centre nerveux. L'orbite droite est remplie par une tumeur de la grosseur du poing, dont les parties latérales sont recouvertes par la peau distendue des régions voisines et dont le sommet est ulcéré et bourgeonnant. Cette tumeur s'étend surtout du côté du nez.

Le petit ganglion préauriculaire, que j'avais signalé le 17 septembre, a continué de grossir, et aujourd'hui il a atteint le volume d'une petite pomme. La peau qui le recouvre n'est pas ulcérée.

Un autre ganglion s'est développé au cou, en arrière et

au-dessous de l'oreille droite, et a atteint le volume d un petit œuf. La peau qui le recouvre est intacte.

Le 7. L'enfant meurt, sans convulsions, sans agonie, en conservant sa connaissance jusqu'au dernier moment.

Observation XXVII.

Par Brière (du Havre). [Gazette des hôpitaux, n° 114, p. 908, 1875.

Le 18 novembre 1874, on m'amène la jeune M..., âgée de 27 mois, fille d'ouvriers, et qui, suivant l'expression de sa mère « a quelque chose de brillant dans l'œil ».]

Je constate que « ce quelque chose de brillant » est dû à la présence d'une tumeur intra-oculaire, d'un cancer de la rétine.

Pupille un peu dilatée. Injection périkératique fine. Pas de douleurs spontanées, ni provoquées par la pression. OEil un peu dur.

En examinant le fond de l'œil à l'image droite, je constate la présence non douteuse d'une tumeur occupant le pôle postérieur du globe, cachant complètement la papille et les régions voisines, tumeur de la grosseur d'une noisette et offrant à sa surface, outre les vaisseaux rétiniens, de fines ramifications irrégulières, entrelacées et dues sans aucun doute à la présence de *vaisseaux de nouvelle formation.*

Stase veineuse considérable à la périphérie de la rétine où les veines sont gonflées et sinueuses.]

Je prévins les parents du danger qu'il y avait à laisser cet œil, pour la vie de l'enfant.

Un mois se passa.

22 décembre. L'enfant m'est ramenée. La période glaucomateuse est déclarée. Depuis quatre jours, l'enfant pousse des cris plaintifs et accuse de très vives vives douleurs dans l'œil. Pas de sommeil, pas d'appétit.

Le premier regard jeté sur l'œil pourrait faire croire à un

glaucome suraigu, s'il ne s'agissait d'un enfant. Toutefois le reflet chatoyant décrit par J.-L. Petit, et sur lequel Beer a insisté, montre qu'il s'agit ici d'un cas plus grave encore que le glaucome, et que les symptômes glaucomateux sont consécutifs à une tumeur intra-oculaire.

Cornée terne et opaque.

Le 23. Je pratique l'énucléation.

Le lendemain l'enfant ne se plaignit plus et l'énucléation guérit en quelques jours.

Examen de la pièce. — Après un mois de séjour dans la liqueur de Muller, j'ouvris cet œil. Le tiers postérieur de sa cavité était rempli par une tumeur molle, mamelonnée, diffluente en quelques points. Quelques préparations histologiques me montrèrent que la masse principale de la tumeur était formée par d'énormes agglomérations de noyaux et de cellules rondes, traversées par des vaisseaux d'assez gros calibre.

La tumeur paraissait être un épanouissement du nerf optique.

J'avais sous les yeux le gliôme de la rétine, le plus pur, appelé à différentes époques, *fongus hématoïde*, *cancer médullaire*, *encéphaloïde*, car en médecine, les noms vieillissent et meurent, mais les maladies restent.

La jeune opérée, que je revois souvent, va bien. Après sept mois, la cavité bien cicatrisée, ne suppure pas et n'indique aucune trace de récidive.

Je compte ne mettre un œil artificiel que dans quelques mois, car mon devoir est de sacrifier le *jucunde* au *tuto*.

4 ans plns tard, Brière, dans des comptes rendus cliniques, déclarait que le gliôme n'avait pas récidivé. (Ann. d'Ocul., t. LXXXI 1879).

Remarques. — Ce fait vient à l'appui de ce que nous avons avancé au sujet de l'efficacité d'une intervention

chirurgicale hâtive. En même temps, l'auteur citait un deuxième cas, chez un enfant de 4 ans qui n'avait pas offert de récidive après 18 mois.

Observation XXVIII.

Par Landolt (extrait du Mémoire de M. Poncet, de Cluny), Arch. d'ophtalmologie, 1882).

Lucien B..., âgé de 5 ans, a toujours joui d'une bonne santé ; il est normalement développé et bien nourri. Son père s'est aperçu par hasard, il y a deux mois et demi, que le jeune garçon ne voyait pas de l'œil gauche ; puis on remarqua que la pupille de cet œil était dilatée.

C'est alors qu'on l'amène à la clinique de M. le Dr Landolt, le 5 novembre 1881.

A l'examen du malade, la vision de l'œil gauche est entièrement abolie, la pupille est dilatée, le cristallin est un peu opaque. A l'éclairage oblique aussi bien qu'à l'ophtalmoscope, on perçoit un reflet jaune rougeâtre provenant du fond de l'œil. Les vaisseaux rétiniens ne sont pas visibles sur ce dernier, qui fait saillie dans le corps vitré. Le diagnostic porté fut : gliôme de la rétine.

M. Landolt pratiqua, en conséquence, le 6 novembre l'énucléation de l'œil gauche. L'opération est faite suivant la méthode usuelle.

Le nerf optique est coupé près du globe oculaire.

La surface de section présente un aspect normal, et l'œil n'est pas encore perforé par la tumeur. Le soir, un peu de gonflement des paupières, peu de sécrétion, pas de fièvre.

La guérison s'effectue promptement, et, quatre jours après l'opération, le malade quitte la clinique.

Il revient le 18 mars 1882. Il est maigre, faible et anémique, manque d'appétit et vomit quelquefois après ses repas. Il n'a pas eu de symptômes cérébraux bien caractérisés. De-

puis deux mois le gliôme a récidivé dans l'orbite gauche. La tumeur remplit cette cavité, fait une saillie considérable, dépassant même le front de quelques centimètres, sans adhérer aux bords de l'orbite.

Sur les instances du père, l'ablation sous-périostée de la tumeur fut pratiquée dans la narcose au moyen de l'éther. L'opération réussit très bien. Il n'y a pas d'adhérences avec les os, et l'orbite est entièrement nettoyée de toute masse néoplasique. L'hémorrhagie est peu considérable.

Le soir, le pouls est à 100; pas d'élévation de température, pas de douleurs.

La guérison s'achève normalement. L'état général du petit patient s'améliore d'une façon considérable; l'appétit, l'embonpoint et l'entrain sont revenus.

L'orbite se remplit de plus en plus de granulations; les paupières s'enfoncent dans la cavité orbitaire.

30 mars. Le jeune garçon est assez rétabli pour quitter la clinique et continuer de se faire soigner à la maison.

Jusqu'aujourd'hui nous n'avons pas entendu parler de récidive de la tumeur (1er juin).

Observation XXIX.

Par Gayet et Poncet (de Cluny). Archives de physiologie normale et pathologique, 1875, p. 303-307.

Au mois de juillet 1874, Mme X..., âgée de 32 ans, d'une excellente constitution, m'apporte une petite fille de 2 ans 1/2, dont les deux yeux présentent un développement tout à fait anormal. Cette enfant, la sixième de la famille, se plaint de douleurs incessantes à la tête, et beaucoup plus spécialement du côté gauche. Ses frères et sœurs se portent très bien.

Suivant le récit de la mère, vers l'âge de trois mois, l'œil gauche aurait pris l'aspect d'un œil de chat : la pupille, largement dilatée, laissant voir très fréquemment le miroitement du fond de l'œil. A cette époque, l'enfant était devenue

très difficile à élever ; elle se se roulait dans son berceau, accusait par ses contorsions, par la position de ses mains, toujours placées à la tempe, des douleurs vives et persistantes.

Malgré cet état, bien que maigre et délicate, cette petite fille s'est développée ; son intelligence n'a pas souffert de son infirmité ; elle a parlé à seize mois.

A dix-huit mois, la vue de l'œil droit s'est perdue en deux ou trois jours, et l'organe a pris l'aspect de celui du côté gauche : c'est toutefois de ce dernier côté que les douleurs sont restées plus aiguës,

Au moment de l'examen, les deux yeux sont saillants hors l'orbite et fortement divergents ; l'aspect de la face a quelque chose d'horrible.

La cornée de l'œil gauche est d'une teinte opaline, elle n'est pas transparente ; tout examen profond est impossible. A droite, la cornée est encore saine, et à travers la pupille, naturellement très dilatée, le fond de l'œil miroite : il est d'une teinte blanc jaunâtre, assez vive. La vision est abolie des deux côtés, et l'on peut impunément mettre les yeux de la petite malade en face d'un soleil d'été ; elle n'indique aucune sensation.

Les douleurs étaient devenues telles du côté gauche que l'enfant ne dormait plus et voulait sans cesse être bercée, ce qui paraissait la calmer un peu.

L'extirpation de l'œil gauche proposée fut acceptée, et pratiquée sans souci de ménager la capsule de Tenon, la tumeur ayant envahi toute la cavité orbitaire.

Le nerf optique fut coupé aussi loin que possible, et, malgré tout, il restait encore au fond de la cavité des parcelles de néoplasme.

L'opération, bien supportée, parut soulager la petite malade : elle avait toutefois une fièvre légère chaque soir. L'intelligence resta nette et même excitée ; comme cela arrive quelquefois chez les enfants souffreteux.

Pendant cinq mois, l'enfant survécut, maigrissant, pleu-

rant. La cavité orbitaire gauche ne se remplit pas à nouveau de gliôme.

La mort eut lieu sans que les fonctions cérébrales aient été altérées.

L'état de l'œil droit était resté à peu près le même.

L'autopsie n'a pu être faite.

Observation XXX.

Par Sichel. Iconographie ophthalmoscopique, 1859.

Pierre C..., âgé de 3 ans 1/2, me fut présenté, dans la première moitié de l'année 1835, par sa mère, blanchisseuse à Vaugirard. Cette femme, âgée de 40 ans, était bien constituée et jouissait d'une bonne santé; de même de son mari. Ni l'un, ni l'autre n'avait dans sa famille de parents affectés de maladie cancéreuse. Cependant ils avaient déjà perdu deux enfant en bas âge de cancer de l'œil droit.

Le petit Pierre était atteint également à l'œil droit d'une maladie, l'encéphaloïde de la rétine à la première période : dilatation et immobilité de la pupille, iris grisâtre, légèrement décoloré; au fond de l'œil, masse mamelonnée, un peu vascularisée d'une teinte rosée pâle, un peu jaunâtre, présentant pendant les mouvements de la tête, et surtout *au demi-jour*, le reflet caractéristique chatoyant. La sclérotique n'était ni plombée, ni distendue, ni modifiée dans sa teinte normale.

Bien que l'encéphaloïde fût à sa première période, il occupait tout le fond de l'œil; par conséquent, vision abolie.

Ce degré de la maladie rendait urgente l'extirpation de l'œil, mais la mère n'y voulut pas consentir. Elle me ramena plusieurs fois Pierre : nouvelles insistances de ma part, nouveaux refus de la sienne. L'enfant lymphatique fut soumis à une médication antiscrofuleuse qui ne donna aucun résultat.

Enfin la mère, voyant le peu de succès de ces moyens et

ma persévérance à proposer l'opération tant que la période n'était pas passée, cessa ses visites.

A la fin de 1835, l'enfant est montré à Walther (de Munich), qui n'admet pas l'encéphaloïde de la rétine comme cancer particulier de l'œil.

A cette époque, l'œil avait un peu grossi ; la cornée, devenue opaque, était perforée et donnait issue à un petit champignon rougeâtre. Walther déclara la maladie cancéreuse.

Bien que Walther eût fortement appuyé auprès de la mère ma manière de voir, en déclarant l'opération urgente, les parents ne voulurent pas encore céder. Je me bornai donc à les prévenir que dans quelques semaines il serait trop tard. Je ne revis l'enfant qu'au commencement de novembre, l'œil offrait l'aspect suivant : globe oculaire dur, grossi et immobile.

Sclérotique autour de la cornée d'un blanc ardoisé ; la partie foncée et distendue de la sclérotique porte en bas deux bosselures très élevees et, en haut et en dehors, une tache d'un rouge sale, due à une petite ecchymose.

Au centre de la partie bleuâtre de la sclérotique occupé autrefois par la cornée, on voit un champignon fongueux rouge, à surface inégale et légèrement lobulée, sur laquelle se trouvent de petites plaques plus foncées, d'un rouge bleuâtre et formées par un sang desséché.

L'encéphaloïde est donc arrivé à sa dernière période.

Mon pronostic ne s'est que trop bien accompli. Au bout de deux mois, la tumeur formait un vaste champignon fongueux lobulé, à bords renversés en dehors, plus volumineux que le poing d'un adulte, placé au devant de l'orbite et refoulant en haut et en bas les paupières.

Cette tumeur donnait lieu à de fréquentes hémorrhagies.

L'enfant éprouvait des souffrances continuelles, que les opiacés et les autres narcotiques ne calmaient que passagèrement.

Il succomba aux hémorrhagies et au marasme le 2 septembre 1876, à cinq heures du matin.

Observation XXXI.

Par Fano. Journal d'oculistique et de chirurgie, n° 45, 1876.

Enfant de 5 ans. Symptômes de gliôme, mais non vascularisé. Énucléation, nerf optique sain. Cavité oculaire remplie par une tumeur blanchâtre, ramollie.

Examen histologique par J. André : la tumeur s'est développée entre la choroïde et la couche de pigment noir qui appartient à la rétine. Le point de départ est non dans la lamina fusca, mais dans la couche moyenne destinée aux artères et aux veines d'un certain volume. La tumeur soulève la membrane chorio capillaire qui ne dépasse pas l'ora serrata. Éléments sains, petits, ronds, embryonnaires.

Trois ans après, pas de récidives.

Observation XXXII (traduite).

Par Vogler, assistant de la Clinique de Hirschberg, à Berlin. Arch. f. augenheilkunde. Vol. VIII, p. 202, 1879.

Enfant de 4 ans, amené à la Clinique de Hirschberg, le 20 octobre 1878; les premiers simptômes ont éte vus quelques semaines auparavant.

Etat actuel. — OEil droit normal ; œil gauche privé de vision : on y voit un reflet jaune doré, d'une couleur purement métallique inusitée. Milieux transparents, tonus augmenté. L'énucléation est faite, c'est un gliôme type. En mars 1879, la santé est excellente ; pas de récidive.

Observation XXXIII (traduite).

Par Snell Siméon. British medical Journal, II, p. 1194. 1884. (Sheffield medico chirurgical Society. Nov. 1884.)

Il présente une fillette âgée de 9 ans, à laquelle il énucléa l'œil gauche en mai 1878 par un gliôme.

L'examen histologique confirma le diagnostic.

Pas de récidive depuis trois ans.

Observations XXXIV, XXXV, XXXVI, XXXVII, XXXVIII (traduites).

Par Nellessen. (Inaugur. Dissertat. Halle, 1872.) Analysé dans Vogler. Arch. f. augenh. Vol. VIII. 1879.

5 cas de gliôme de la rétine :

1° Couche granuleuse interne, seule atteinte; autres couches intactes. Bien que le nerf optique soit infiltré, pas de récidive. Cela confirme l'opinion de Hirschberg (Markschwamm, p. 190).

2° La tumeur, de la grosseur d'un pois, part de la papille optique, sans impliquer le nerf optique, mais envahit toutes les couches de la rétine. Pas de récidive après six mois.

3° Quelques semaines aprés l'extirpation, cécité de l'autre œil. Mort de diphtérie.

4° Gliôme double, cécité de l'autre œil suivant de près l'extirpation du premier ; la rétine a disparu.

5° Fille de 8 ans. Exentération. Quatre ans et quelques mois après, guérison ; santé parfaite.

Observation XXXIX (traduite).

Par Brudenell Carter. (Medical Times and Gazette, 1869.)

Ce chirurgien a énucléé l'œil d'un enfant pour une affection maligne en 1863 (Med. Times and Gaz., 1863), et aujourd'hui, en 1869, l'enfant est vivant et bien portant.

Le diagnostic était incertain. Avant l'opération, Carter inclinait à croire à une affection tuberculeuse. La pièce examinée par le Dr Monckton de Maidstone lui parut être un encéphaloïde. Le Dr Georges Johnson, de King's College, admit l'encéphalome. En somme c'était un gliôme.

L'enfant a 4 ans, et il est en très bonne santé.

Observation XL.

Par Hjort et Heiberg (deChristiania). (Arch. f. ophth., t. XV, 1. p. 184-197, 1869. — Ann. d'oculistique, t. LXIII, p. 51, 1870.)

Enfant de 1 an et demi. Le 1er août de 1868, l'œil droit est énucléé pour un gliôme ; le 24 du même mois, l'œil gauche aussi gliomateux est énucléé. Le 18 septembre, l'enfant meurt.

Autopsie et examen des tumeurs. — La deuxième tumeur était de même nature que la première ; l'extension intra-crânienne s'est faite par le trou optique. Le bulbe olfactif est détruit, le chiasma est compris dans la tumeur. Le nerf optique droit est infiltré et grossi. Gliômes secondaires à la base du cerveau, à l'origine du trijumeau, du facial, du nerf acoustique, du nerf vague, du glosso-pharyngien, à la convexité des hémisphères et à la base du cervelet. Les deux ganglions de Gasser étaient gros et infiltrés.

Observation XLI.

Par Little. (Transactions of the American ophthalmological Society. Twentieth annual meeting. Boston, 1885. — Archives d'ophtalmologie, t. V, n° 3, p. 267, 1885. Analyse par le Dr de Lapersonne.)

Tumeur observée chez un enfant de 8 mois. L'opération est refusée par les parents. Bientôt la tumeur prend un volume considérable, remplissant l'orbite et arrivant jusqu'à la voûte palatine qu'elle dépassait ; les ganglions du cou sont atteints secondairement ; enfin, l'œil opposé fut aussi atteint. L'enfant mourut à l'âge de 2 ans et 7 mois.

Observation XLII (traduite).

Par Snell Siméon, de Sheffield (British médical journal, t. I, p. 563, 1884. Ophthalm. — Soc. of the united Kingdom, 13 mars 1884.)

Enfant de 18 mois. Chaque œil présente un reflet. Pendant les trois mois suivants, l'œil gauche se remplit par une tumeur ; l'iris est infiltré ; la chambre antérieure est remplie par l'exsudation.

Cinq mois après que l'enfant fut vu pour la première fois, l'œil droit passa par les mêmes phases que l'œil gauche. Enucléation ; c'est un gliôme. L'enfant mourut quatre mois plus tard avec une tumeur de l'orbite.

Observation XLIII (traduite).

Par Snell Siméon (Sheffield). (British medical journal, t. I, p. 563, 1884.)

Enfant. Gliôme double, sans doute congénital. L'œil droit augmenta plus que l'œil gauche et fut extirpé. Trois ans après, l'œil gauche qui avait été jusque là paisible (*quiescent*) fut rempli par le néoplasme et fut énucléé. Aucune récidive dans chaque œil. Mais, onze mois après, récidive dans l'œil gauche. L'enfant mourut à l'âge de 4 ans et demi.

Observation XLIV (traduite).

Par Hodges, chirurgien oculiste à Leicester Infirmary. (The Lancet, vol. I, p. 191, 1879.)

Nellie A..., 4 ans. Reflet vu 6 semaines avant dans l'œil gauche, qui est privé de vision. Pupille large, immobile ; congestion ciliaire légère, larmoiement ; pas de douleurs. Tension augmentée.

Milieux transparents ; au centre de la pupille, corps jaunâ-

tre, ressemblant à du cuir jaune, muni de nombreux vaisseaux.

Diagnostic : Gliôme. Je conseille l'énucléation. Le Dr Taylor, de Nottingham, vit le cas le lendemain et m'écrivit : c'est certainement un cas de gliôme ; je serais d'avis d'énucléer. Le 25 juillet je fis l'opération. L'examen histologique fait par Priestley Smith, de Birmingham, montra la nature du gliôme.

Depuis deux ans, aucune trace de récidive.

Observations XLV et XLVI.

Par Hirschberg et Katz, d'Essen (Arch. f. Augen. u. Ohrenh., t. II, p. 234-241, 1871, et Ann. d'ocul., t. LXVIII, p. 259, 1872.)

1re *Observation.* — Nerf optique épaissi, infiltré dans toute son épaisseur de petites cellules rondes. Donc le pronostic est défavorable, la récidive est prochaine.

La choroïde est épaisse à l'entour du nerf optique, elle est remplie de cellules rondes.

2e *Observation.* — Enfant de 2 ans. Tumeur de la grosseur d'une pomme dans l'orbite droit.

Plusieurs praticiens ont refusé l'opération.

Élle est cependant faite afin d'abréger la souffrance de l'enfant ; il meurt un mois après.

Observation XLVII.

Par Hirschberg. (Arch. f. Augen. u. Ohrenheilkunde, t. II, I, p. 221-225, 1871, et Ann. d'oculistique, t. LXVIII, p. 257, 1872.

B. L..., de Bielefeld, fillette de 2 ans et demi. Reflet miroitant remarqué depuis 4 ou 5 semaines dans l'œil droit ; il est atteint de strabisme convergent de 2 1/2'''. S = O. Le 5 août 1870 l'énucléation est faite avec 3''' du nerf optique. Guérison prompte.

Au 27 septembre 1870, pas de récidive.

A l'examen histologique, on trouve la rétine et le corps vitré envahis par la tumeur ; les autres parties de l'œil sont saines ; c'est un gliôme. Trois ans après, pas trace de récidive.

La préparation anatomique et l'historique sont dus au Dr Driver, de Chemnitz.

Observation XLVIII.

Par Allin, de New-York. (Transactions of the Am. ophthalm. Soc. N. Y. 1870. Ann. d'ocul., t. LXV, 1871.)

Enfant de 5 mois. Le reflet est noté depuis sa naissance ; on voit au fond de l'œil une tumeur présentant un lacis de vaisseaux. L'énucléation est faite. L'examen de la pièce est fait par le Dr Delafield ; l'espace entre la choroïde et la rétine décollée est occupé par un liquide épais rougeâtre et par une masse composée de globules sanguins ratatinés. La partie externe de cette masse renfermait un grand nombre de cellules semblables aux cellules épithiléales de la choroïde.

Observation XLIX.

Par Hosch. (Arch. f. ophth., t. XXV, p. 1. — Ann. d'oculistique, t. LXXXII, 1879.)

Enfant de 21 mois. Gliôme de l'œil droit. La choroïde, la sclérotique sont perforées. Puis phénomène de généralisation à l'orbite et des métastases. L'œil gauche est phthisique, par suite d'une nécrose de la cornée causée par un exophthalmos de cet œil. Le néoplasme fait irruption dans l'orbite.

Observation L.

Par Rusconi Ulrico. (Annali di ottalmologia, 1872. — Annales d'oculistique, t. LXIX, p. 173, 1873.)

Enfant de 6 mois, atteinte d'un gliôme à l'œil droit ; l'opé-

ration est refusée. Un mois après, exophthalmie ; plus de trace de pupille. Au vertex, tumeur sous-cutanée. Quinze jours plus tard, le globe laisse passage à une masse fongueuse. Déformation du côté droit de la face par de nombreuses tumeurs. Mort.

Autopsie. — Les tumeurs crâniennes sont entre les os et la dure-mère, communiquant avec celle de l'orbite. Tumeurs multiples sur les côtés du maxillaire, dans la fosse zygomatique et la région préauriculaire. Dans l'ovaire et le rein droits, mêmes tumeurs.

Ce sont toutes des gliômes.

Observation LI.

Par Bizzorero. (Giornale dell' Accadem. di méd., di Torino, 10 maggio 1871. — Annali di ottalmologia, 1er fasc., 1871. — Ann. d'oculistique, t. LXVIII, 1872.)

Enfant morte de gliôme rétinien non opéré. Tumeur métastatiques du crâne, des reins, du foie.

Examen du foie. — Dans les points infiltrés et à la périphérie des nodules, les capillaires des acini contenaient des cellules de gliôme ; les cellules des acini et les parois des capillaires étaient intacts. Les cellules hépatiques contiennent des éléments gliomateux. Le centre des nodules consiste en un amas de cellules gliomateuses traversées par les trabécules des cellules hépatiques déformées et, dans les gros foyers, par un stroma connectif de nouvelle formation.

Observation LII (traduite).

Par Knox. (Glasgow médical Journal, July 1884. The Archives of Pédiatrics, sept. 1884.)

Enfant de 2 ans et demi, tempérammment strumeux. Le reflet jaune ordinaire avait été remarqué. Le globe fut énucléé et tout alla bien pendant cinq semaines, quand il y

eut récidive : la tumeur prit un grand développement, atteignant en trois semaines la grosseur d'une prunelle, remplissant la cavité orbitaire et gagnant les paupières. On ne jugea pas à propos de l'enlever.

L'examen microscopique fournit la production cellulaire caractéristique du gliôme qui naissait de la rétine, et passait le long du nerf optique, en infiltrant et détruisant partielle- la choroïde et la sclérotique.

Observation LIII (traduite).

Par Hutchinson. (Ophthalmic hospital reports. Vol. V, 3e partie. 1872.)

Enucléation de l'œil gauche d'un enfant de 3 ans, le 11 juin 1868 pour gliôme : le nerf optique est épaissi ; la rétine est comprise dans la tumeur, mais la choroïde, sauf en arrière, est intacte. Récidive peu après. Le 30 novembre, extirpation de la nouvelle tumeur, ferme, rosée, bilobée, elle contient les mêmes cellules rondes de la première tumeur.

Observation LIV (traduite).

Par Geissler. (Kilinische Monatsblatter fur Augenheilkunde, p. 202. 1871.)

Enfant âgé de 6 mois. Début du gliôme dans l'œil gauche, puis envahissement consécutif de l'œil droit. La maladie a duré 2 ans. L'enfant est mort dans le marasme sans convultions et sans symptômes cérébraux. L'œil droit conserva pendant plus de 10 mois sa sensibilité à la lumière : les symptômes d'irritation n'étaient pas continus. A l'autopsie on trouva une atrophie prononcée des deux nerfs optiques s'étendant jusqu'au chiasma.

Observation LV (traduite).

Par Agnew. (New-York Medical Journal, p. 633. Juin 1882. N. Y. Méd. and Surg. Society.)

A opéré il y a quelques années le globe oculaire d'un enfant de 6 mois pour une tumeur qui occupait un quart de la chambre à vitreum. La pièce fut examinée par le Dr Eno qui reconnut un gliôme ; le nerf optique était envahi.

Huit mois après, apparition d'une tumeur analogue dans l'autre œil : il est énucléé et le nerf optique sectionné le plus loin possible : la tumeur examinée par le Dr Delafield est un gliôme.

Il y a de cela 9 ans ; il n'y a jamais eu de récidive ; la santé actuelle de l'enfant est excellente.

Observation LVI (traduite).

Par Wadsworth (de Boston). (Transact. of. Amer: Ophthalm. Soc. p. 11, 1873.)

Enfant de 3 ans. Symptômes de panophtalmie à l'œil gauche avec tension exagérée. On fait une ponction, on sent un corps dur sous le couteau, il y a une tumeur, on fait l'énucléation.

Récidives locales et cérébrales ; quelques semaines après la tumeur remplit l'orbite.

La pupille de l'œil droit est dilatée et immobile. S = O.

Cinq semaines après, mort. A l'autopsie on constate que l'extension s'est faite par le chiasma.

Observation LVII et LVIII

Par Thalberg. (Inaug. Dissert. Dorpat 1874 (Analysé dans Vogler).

Deux cas de gliôme :

Le premier est digne de remarque en ce sens qu'il contre-

carre la théorie qui veut que le gliôme soit une hyperplasie des couches granuleuses.

Dans le second cas, le tissu rétinien situé autour de l'ora serrata est indemne ; on voit des fragments hétéro-plastiques dans la choroïde, le nerf optique et la sclérotique. Il y a communication libre entre les tumeurs intra et extra-bulbaires.

Observation LIX (traduite).

Par Hirschberg. (Arch. f. Augenheilkunde. Vol. X (40-71) 1880.)

Consulté en décembre 1879 par Otto Franck, un enfant de un an. Le reflet de Beer a été noté dans l'œil droit, il y a six mois ; l'œil gauche est normal.

L'œil droit est privé de toute vision; pas d'irritation, pupille dilatée, reflet jaune. Tumeur irrégulière, vasculaire. Enucléation. En août 1880 l'enfant est bien, il n'y a pas de récidive. Le gliôme récidive ordinairement 4 semaines après l'énucléation, 12 fois sur 24, souvent après 2 mois, 9 fois sur 24 et après 3 mois, 3 fois sur 24.

Observation LX (traduite).

Par Critchett. (Ophthalmic hospital reports. Vol. VII, p. 217. 1871).

Enfant de 3 ans. Enucléation pour gliôme de la rétine, bourgeonnant dans le vitreum et s'étendant au nerf optique et à la choroïde. Hyperplasie des couches granuleuses de la rétine, surtout de la granuleuse externe, du tissu connectif et des fibres radiées de la portion externe de la rétine.

Observations LXI et LXII (traduites).

Par Brailey. (Ophthalmic hospital reports 1876.)

1° Enfant de 2 ans et demi envoyé par le Dr Streatfeild. Reflet ordinaire. Une cousine au 3e degré du malade est

morte d'une tumeur du sein; pas d'autres antécédents. Enucléation : le nerf optique est infiltré de cellules gliomateuses.

2° Enfant de 22 mois (conduit par le Dr Streatfeild). Le père est phtisique. Le malade survit seul sur 4 enfants morts de phtisie ou de rhumatisme aigu. La mère est seule survivante de 7 enfants morts jeunes. Signes du gliôme. Enucléation. La tumeur remplissait le globe tout entier; le nerf optique est infiltré : les cellules du gliôme sont beaucoup plus abondantes dans la couche granuleuse interne.

Six mois après, pas de récidive.

Observation LXIII

Par Santos Fernandez (*Courrier médical*, n° 1, 1883. *Recueil d'ophthalmologie*, 1883,

Enfant de couleur âgé de un an. Énucléation pour un gliôme accompagné de métastases ; mort. Au centre de la tumeur, enveloppée par le choroïde, on voit un corps dur, irrégulier, consistant, tenant la place du vitreum et ayant l'aspect osseux.

La tumeur est composée de cellules de la névroglie : c'est un gliôme. La substance ostéiforme centrale est formée de couches molles et dures : les couches molles sont formées de cellules gliomateuses, les couches, dures, d'éléments embryonnaires et de tissu conjonctif en voie d'ossification, et de cellules médullaires ou gliomateuses.

Observation LXIV

Par Théobald (de Baltimore). (Transactions of the Am. opht. Soc. Boston 1885; *Arch. d'ophtalmologie*, t. V, n° 3, p. 267, 1885.)

L'auteur relate qu'il a opéré un enfant de 12 ans il y a 4 ans pour un gliôme : pas de récidive jusqu'ici.

Chez un autre, après l'énucléation, l'orbite resta saine, mais il y eut des phénomènes de généralisation du côté du cerveau.

Observation LXV

Par Cortiguera. (Correo medico Castellano, n° 18, 1884; *Revue générale d'ophthalm.*, t. IV, n° 1, 1885.)

Enfant de 7 mois : énucléation avec cautérisation.

Au bout de 10 mois, reproduction. Pas de nouvelle intervention.

La grand'mère, l'oncle, le frère et deux sœurs du malade sont cancéreux.

Observation LXVI

Par Augier et Dujardin. (*Société médicale de Lille*, déc. 1884. *Revue générale d'ophthalm.*, t. IV, n° 1, 1885.)

Septembre 1884. Enfant de 9 ans. Gliôme bilatéral ayant atteint la 3e période à gauche et la 2e à droite. L'œil gauche fut énucléé. Mort le 15 novembre.

Observation LXVII

Par Mazzei (Rivista Clinica di Bologna, 1875; *Annales d'oculistique*, t. LXIXX, 1878.)

Enfant de 11 ans. Énucléation pour gliôme à période avancée. Rien par la suite.

Observation LXVIII

Par Mazza (Rivista Clinica di Bologna, p. 209, 1875).

Enfant de 13 mois. Cinq mois après l'énucléation l'enfant jouit d'une bonne santé. L'auteur n'admet pas le décollement de la rétine au premier stade du gliôme.

Observation LXIX

Par Schiess-Gemuseus (Monatsblatter fur Augenheilkunde, p. 213, 1870).

Cas d'énucléation pour gliôme au premier stade borné à la rétine. Un an après pas de récidive.

Observation LXX

Par Pufahl. (Beitrage zur pract. Augenh. III, p. 70, 1878, analysé dans Vogler).

Cas de gliôme au 2e stade chez un enfant de 6 mois. Mort 3 mois après.

Observation LXXI

Par Santarnecchi (Annali di ottalmologia. Fasc. I, p. 79, 1878).

Cas de gliôme chez un enfant de 5 ans : énucléation ; pas de récidive après 8 mois.

Observation LXXII

Par Norris (Philadelphia Medical Times, 1873).

Cas de récidive locale avec production de tumeurs sous le cuir chevelu. Deux mois après l'opération, mort : les tumeurs crâniennes étaient sous le périoste, et beaucoup entre l'os et a dure-mère.

Observation LXXIII

Par Steffan. (Jaheresbericht, III, p. 30, analysé par Vogler).

Cas où la rétine était absolument remplacée par le néoplasme : le nerf optique est sain. Un an et demi après, pas de récidive.

Observation LXXIV (traduite),

Par Jeaffreson (de Newcastle on Tyne). (Ophthalmic hosp. reports. vol. VII, p. 187, 1871.)

Enfant de 12 mois. Gliôme bilatéral. L'œil droit a été le premier atteint.

Tous les symptômes du gliôme.

L'opération est refusée.

Observation LXXV

Par Carreras Arago (de Barcelone). (La cronica oftalmologica, p. 45, 1874 ; El Siglo-Medico, agosto 1874.)

Cas de gliôme chez un enfant. Rien par la suite.

CONCLUSIONS

De cette longue étude, de l'ensemble des faits et des observations détaillées qui les accompagnent, du faisceau d'opinions émises par les principaux auteurs, il se dégage un certain nombre de considérations qui peuvent être formulées sous une forme synthétique, de façon à ce qu'elles renferment pour ainsi dire, en quelques lignes, les notions éparses sur divers points particulièrement attachants, comme est celui de l'intervention chirurgicale.

Bien que ce qu'on appelle dans une thèse les conclusions dispensent parfois le lecteur de suivre la série d'études et de discussions qui les ont amenés, je courrai volontiers le risque de ne pas être lu de quelques-uns, pour avoir l'avantage d'être mieux compris de quelques autres, en leur présentant une sorte de résumé succint de mon travail.

Il est hors de doute que le gliôme de la rétine est une affection de la plus extrême gravité, entraînant presque fatalement la mort. C'est là une vérité essentielle, fondamentale, qui se dégage de tous les points de mon étude.

Une particularité non moins intéressante est que cette

terrible affection ne *s'observe que chez les enfants*. Je sais bien qu'on a cité des cas de gliôme chez des adultes. Mais il est incontestable, aussi bien d'après les renseignements qui nous sont transmis au sujet de ces faits extraordinaires, d'après l'observation attentive des autres faits qui sortent de l'exception pour rentrer dans la règle, que cette maladie s'était développée dans les premiers moîs et les premières semaines de l'existence, et qu'il y avait eu, pour des raisons qui nous sont encore inconnues, un temps d'arrêt, une période stationnaire. C'est là une logique constante, et à peu près invariable, que le gliôme après avoir pris naissance, marche, se développe d'une façon continue, et à de bien rares exceptions près, évolue avec une très grande rapidité jusqu'à la terminaison fatale qui est la seule possible, inévitable, si le chirurgien, en intervenant à une période quelconque de la maladie, n'apporte des chances à une solution favorable.

Supprimez l'organe dans lequel s'est développé le néoplasme, tel est le précepte. Donc, le seul traitement applicable dans le gliôme est l'ablation de l'œil.

Seulement il importe que, pour être radicalement et définitivement curative, cette opération soit faite *d'emblée*, dès que les premiers symptômes ont été pour ainsi dire devinés ou pressentis, après un diagnostic parfaitement établi, et avant qu'il y ait eu la moindre menace de symptôme d'inflammation locale, ces symptômes étant pour nous l'indice presque certain d'une

généralisation prochaine, ou le prélude de la généralisation.

Mais dans combien de circonstances cette interven- chirurgicale peut-elle être appliquée à temps. Que de difficultés le chirurgien ne rencontre-t-il pas? Tout est là dans l'intervention hâtive, immédiate, et c'est, il faut bien l'avouer, la seule chose qu'on ne puisse pas le plus souvent faire, bien que ce soit la seule logique, raisonnable et impérieuse; la seule qu'il faille tenter. Mais vous ne déciderez *jamais* une famille à consentir, en dehors de toutes menaces de symptômes extérieurs, et sur la foi de son médecin, à une telle opération, surtout s'il s'agit d'une fillette. J'estime que l'ablation immédiate ne peut être faite que dans les cliniques hospitalières, ou, à la rigueur, chez les enfants des personnes qui ont des connaissances médicales assez étendues pour comprendre tous les dangers de la maladie et saisir tous les bénéfices de l'intervention à temps, ce qui est chose rare.

Et puis, le chirurgien ou l'ophtalmologiste est-il toujours sûr de son fait? N'y a-t-il pas quelquefois des doutes qui planent dans son esprit? Combien s'est-il présenté de cas bien francs, bien nets et bien accentués, ou toute erreur de diagnostic était à peu près impossible? Combien, au contraire, où l'hésitation est non seulement permise, mais commandée, où l'on doit se dire avant de se décider à intervenir : « Si je commettais une erreur! » à l'exemple de tant d'autres qui en ont commis de fort regrettables, pour n'avoir peut-

être pas posé suffisamment toutes les considérations qui doivent assurer le diagnostic.

Quand le diagnostic est parfaitement établi, et qu'il n'y a plus le moindre doute, se bien pénétrer de cette vérité qu'il n'y a pour le petit malade qu'une chance de salut, l'*opération*, et mettre tout en œuvre pour arriver à faire partager sa conviction, tels doivent être la règle de la conduite et le devoir du chirurgien.

Il ressort aussi de notre étude que toute récidive *sur place* devra être poursuivie par tous les moyens que la science met à notre disposition. Combien pauvres, ces moyens !

Oui, cela est triste à dire, les diverses interventions chirurgicales usitées, quelles qu'elles soient, ne sont la plupart du temps que palliatives : recherche du tronçon du nerf optique pour la section à nouveau, après que l'examen histologique, fait immédiatement, a démontré l'envahissement de son tissu par la néoplasme ; destruction des fongosités se reproduisant à la suite de l'ablation ; évidement et récurement de l'orbite, rugination de ses parois, tout cela est à peu près inutile. J'oserais presque affirmer, que *jamais*, après la récidive sur place, la terminaison fatale n'a été évitée. Mais si on ne peut, en disputant bravement un malade à la mort, empêcher celle-ci de survenir, on arrête quelquefois, par des opérations successives, les conséquences désastreuses et terrifiantes de l'envahissement de la tumeur. On prévient parfois des déformations et des délabrements inouïs, et on arrive à supprimer et à

amoindrir les douleurs effroyables de la période ultime.

A cette poursuite de néoplasme envahissant, nous imposerons cependant une barrière. Cette poursuite, tant qu'il n'y a que récidive sur place, oui, elle est légitime et logique. Elle est contraire à toutes les lois chirurgicales saines, elle est condamnable et absurde, quand il existe le moindre symptôme de généralisation ; à plus forte raison devrait-elle être incriminée, si elle s'exerçait à la période où éclosent les foyers métastatiques.

INDEX BIBLIOGRAPHIQUE.

1800. — Burns. — Dissertation on inflammation. Vol. I, II. London, 1800.

1803. — Hey. — Practical observations on surgery, London, 1803.

1804. — Abernethy. — Surgical observations. London, 1804.

1815. — Wardrop. — Observation on fungus hœmatodes. Edimburg, 1815. (Cité dans Andral : Précis d'anatomie pathologique, t. I. 1829.)

1816. — Saunders. — A treatise on some practical points relating to the diseases of the eye. London, 1816.

1817. — J. Beer. — Lehre von den Augenkrankheiten, t. II, p. 495. Vienne, 1817.

1820. — Maunoir. — Mémoire sur le fungus médullaire et le fungus hématode. Paris et Genève, 1820.

— — Travers. — Synopsis of diseases of the eye. London, 1820.

1821. — Demours. — Précis théorique et pratique sur les maladies des yeux. 1821.

— — Lerche. — Vermische Abhandlungen aus dem gebiete der Heilkunde von einer Gesellschaft praktischer Ærtzte, nº 14, p. 196. Saint-Petersburg, 1821.

— — Scarpa. — Traité des principales maladies des yeux : traduction par Fournier, Pescay et Bégin, t. II. Paris, 1821.

1823. — Panizza. — Annotazioni anatomico-chirurchiche sol fungo medullare dell' occhio. Pavia, 1823.

— — Wishart. — Arch. f. medicinische Erfahrung von Horn, Nasse, Hencke u. Wagner. Berlin, 1823.

1824. — Günther. — Analecta ad anatomiam fongi medullaris. Dissert. inaugur. 1824.

1826. — Laennec. — Dict. des Sc. méd., t. II, p. 55, 1826, et Journal de Corvisart, t. IX.

1826. — WELLER. — Krankheiten der menschlichen Auges. Berlin, 1826.

1827. — DESAULT. — Œuvres chirurgicales publiées par Bichat, t. II. 1827.

— — J. SCHAYER ELIASON. — Sur le cancer de l'œil. Thèse inaugur. Berlin, 1827.

1828. — TROUSSEAU et LEBLANC. — Archives générales de médecine, t. XVIII, p. 341. 1828.

1830. — BAUER. — Sur le cancer de l'œil. Thèse inaugur. Paris, 1830.

1831. — KANNSTADT. — Ueber der markschwamm des Auges in der amaurotische Katzenauge. Wurtzbourg, 1831.

1832. — CARRON DES VILLARDS. — Journal complémentaire des Sc. méd., t. XLIX, p. 6. 1832.

1833. — LAWRENCE. — On treatise on the diseases of the eye. 1830. Traduit par Billard d'Angers, 1833.

1838. — GLÜGE. — Comptes rendus de l'Académie des sciences, 1836-37, et Pathologische Untersuchungen. Minden, 1838.

— — MULLER. — Ueber den feineren Ban der Geschwülste. Berlin, 1838.

1839. — CHELIUS. — Traité pratique des maladies des yeux. Traduit par Ruef et Digler. 2e vol., p. 463. 1839.

1845. — LEBERT. — Physiologie pathologique, t. II, p. 271-280. 1845.

1853. — SICHEL. — Iconographie ophthalmologique. 1853-59.

1854. — CRITCHETT et BOWMAN. — The Lancet. 1854.

— — ROBIN. — Moniteur des hôpitaux, nos 108 et 124. 1854.

— — ROBIN. — Gazette médicale de Paris, p. 473, 1854, et Iconographie ophthalm. de Sichel.

1857. — MACKENZIE. — Traité des maladies des yeux. Trad. par Warlomont et Testelin, 1857.

1858. — DESMARRES. — Traité des maladies des yeux. Vol. 3, p. 482 à 489. 1858.

1860. — CRUVEILHIER. — Anatomie pathologique. Ve livre, p. 3. 1860.

— — DEMARQUAY. — Traité des tumeurs de l'orbite, p. 484. 1860.

1860. — DE GRÆFE. — Arch. f. Ophthalm, t. VII, 2e part., 1860, et Annales d'oculistique, t. L, p. 260. 1863.

— — SCHWEIGGER. — Arch. f. Ophth., t. VI, 2e part., 1860, et Ann. d'ocul., t. XLIX, p. 140. 1862.

1862. — DEVAL. — Traité pratique des maladies des yeux. 1862.

1863. — FOLLIN. — Leçons sur l'exploration de l'œil, p. 135. 1863.

— — HORNER et RINDFLEISCH. — Klin. Monatsblatt. f. Augenheilkunde, p. 341-349, 1863, et Ann. d'ocul., t. XLI, p. 110. 1864.

— — HULKE. — The royal London ophthalmic reports, IV. 1863.

1865. — HASNER. — The ophthalmic review, n° 7. 1865.

— — SZOKALSKI. — Congrès de Heidelberg, 1865, et Ann. d'ocul., t. LVII. 1867.

1866. — FANO. — Traité pratique des maladies des yeux, II, p. 417-421. 1866.

— — HULKE. — Ophthalm. hosp. reports, V, p. 171-184. 1866.

— — GALÉZOWSKI. — Gazette des hôpitaux, p. 274. 1866.

1867. — KNAPP. — Compte rendu du congrès ophthalm. de Paris, par Warlomont.

1868. — KNAPP. — Die intra-ocularen Geschwülste. Carlsruhe, 1868.

— — MANFREDI. — Giornale d'oftalmologia italiano, 1868, et Ann. d'ocul., t. LXI, p. 259. 1869.

— — DE WECKER. — Traité des maladies des yeux, t. II, p. 365. 1868.

1869. — JOFFROY. — Gazette méd. de Paris, 14 janv. 1869.

— — HEYMANN et FIEDLER. — Arch. f. ophth., t. XV, p. 173-192, 1869, et Ann. d'ocul., t. LXIX, p. 62. 1870.

— — HIRSCHBERG. — Der Markschwamm der Netzhaut. Berlin, 1869.

— — HIRSCHBERG. — Arch. f. ophth., t. XIX, p. 30 à 102, et Ann. d'ocul., t. LXI, p. 76. 1869.

— — HJORT et HEIBERG. — Arch. f. ophth., t. XV, 1, p. 197, 1869, et Ann. d'ocul., t. LXVIII, p. 51, 1870.

1869. — Iwanoff. — Arch. f. ophth., t. XV, 2, 1869. Traduct. par Abadie dans Journal de l'Anatomie et de la Physiologie, t. VII, p. 225-243. 1870-71.

— — Virchow. — Die Krankheiten geschwülste, t. II, p. 151, et Pathologie des tumeurs, 2e vol., p. 120, trad. par Aronssohn. 1869.

1870. — Arcoleo. — Giornale d'oftalmologia italiano. 1870.

1871. — Allin. — Ann. d'oculist., t. LXV. 1871.

— — Bizzozero. — Annali d'oftalmologia, 1er fasc., 1871, et Annales d'ocul., t. LXVIII. 1872.

— — Critchett. — Ophthalm. hosp. Rep., vol. VII, p. 217. 1871.

— — Hirschberg. — Arch. f. Aug. u. Ohrenheilkunde, t. II, 1, p. 211-215, 1871, et Annales d'oculistique, tome LXVIII, p. 257. 1872.

— — Hirschberg et Happe. — Arch. f. ophthalm., XVI, 1, 1871, et Annales d'ocul., t. LXV, p. 49. 1871.

— — Hirschberg et Katz. — Arch. f. Augen. u. Ohrenheilkunde, t. II, p. 234, 1871, et Ann. d'ocul., t. LXVIII, p. 259, 1872.

— — Geissler. — Klin. Monatsbl. f. Augenh, p. 202. 1871.

— — Jeaffreson. — Ophthalm. hosp. Reports., vol. VII, p. 187. 1871.

— — Knapp. — Arch. of ophthalm. and otology, vol. II, nº 1 p. 36. 1871-72.

1872. — Cornil et Ranvier. — Histologie pathologique, t. I, p. 165. 1872.

— — Hutchinson. — Ophthalm. hosp. reports, vol. V, 3e partie. 1872.

— — Nellessen. — Inaugur. Dissert. Halle, 1872.

— — Rusconi. — Annali di ottalmologia, 1872, et Ann. d'ocul., t. LXIX, p. 173. 1873.

— — H. Wilson. — British medical Journal, 6 april, p. 381. 1872.

1873 — Brière. — Du sarcome de la choroïde. Thèse de Paris. 1873.

— — Leber. — Handbuch der gesammten Augenheilkunde,

von A. Græfe u, Sæmisch. — Chap. VII : Die Krankheiten der Netzhaut und der Sehnerven. 1873.

1873. — NORRIS. — Philadelphia medical Times. 1873.

— — A. PIÉCHAUD. — Essai sur les phénomènes morbides de la pression intra-oculaire, p. 91. 1873.

— — ROBIN. — Dictionnaire de Nysten, article : Rétine. 1873.

— — SŒLBERG WELLS. — Traité des maladies des yeux. 1873.

— — WADSWORTH. — Transactions of amer. ophthalm. Soc., p. 11. Juillet 1873.

1874. — CARRERAS ARAGO. — La Cronica oftalmologica, p. 45, 1874, et El Siglo medico. Agosto, 1874.

— — KNAPP et THOMPSON. — Arch. f. Augen. u. Ohrenh., t. IV, 1, p. 79, 1874, et Arch. of ophthalm. and otology, vol. IV, p. 7. 1875.

— — KNAPP et TURNBULL. — Arch. f. Augen. u. Ohrenh., t. IV, 1, p. 73, 1874, et Arch. of ophthalm. and otology, vol. IV, p. 1. 1875.

— — RANVIER. — Archives de Physiologie. 1874.

— — THALBERG. — Inaugur. Dissert. Dorpat, 1874.

1875. — BRIÈRE. — Gazette des hôpitaux, nº 114, p. 908. 1875.

— — DRESCHFELD. — Centralblatt, nº 14, p. 196, 1875, et Ann. d'ocul., t. LXXV. 1876.

— — MAZZEI. — Rivista clinica di Bologna, 1875.

— — LANDSBERG. — Arch. f. ophtht. 1875.

— — MAZZEI. — Rivista clinica di Bologna, 1875, et Ann. d'ocul., 1878.

— — PONCET (de Cluny) et GAYET. — Archives de Physiologie, 1875.

1876. — BADAL. — Mémoires de la Société de Biologie.

— — BRAILEY. — Ophthalm. hosp. Rep., 1876.

— — FANO. — Journal d'oculistique et de chirurgie, nº 45. 1876.

— — GALEZOWSKI. — Traité iconographique d'ophthalm., p. 139. 1876.

— — HELFREICHT. — Arch. f. ophthalm., vol. XXI, 2, et Ann. d'ocul., t. LXXVI. 1876.

1876. — PANAS.— Leçons sur les rétinites, rédigées par le Dr Chevallereau. 1876.
— — WARLOMONT et DUWEZ. — Diction. encyclop. des Sc. méd. (article : Rétine, pathologie). 1876.
1877. — KUHNT. — Compte rendu du congrès de la Soc. ophth. de Heidelberg. 1877.
— — MAZZA. — Rivista clinica di Bologna, p. 209. 1877.
— — STEFFAN. — Jaheresbericht, 3, p. 30.
— — STEINHEIM. — Centralbl. f. Augenh., p. 172. 1877.
1878. — ARMAIGNAC. — Journal de médecine de Bordeaux. 1878.
— — BAUMGARTEN. — Arch. f. ophthalm., vol. XX, 11, et Ann. d'ocul., t. LXXIX, 11. 1878.
— — PUFAHL. — Hirschberg. Beiträge zur pract. Augenh., III, p. 70. 1878.
— — SANTARNECCHI. — Annali di ottalmologia, fasc. 1, p. 79. 1878.
1879. — BRIÈRE. — Ann. d'ocul., t. LXXXI. 1879.
— — HOSCH. — Arch. f. ophthalm., XXV, 1, et Ann. d'ocul., t. LXXXII. 1879.
— — RAAB FRITZ. — Arch. f. ophth., vol. XXIV, III, p. 163-184, et Ann. d'ocul., t. LXXXI. 1879.
— — VOGLER. — Arch. f. Augenh., vol. VIII, p. 202. 1879.
— — DE WECKER. — Thérapeutique oculaire, 1879.
1880. — AYRES (W.). — Arch. of. ophthalmology, vol. IX, p. 174-181. 1880.
— — BRAILEY. — Guy's hospital Reports, vol. XXV, p. 497. 1880-81.
— — PAGENSTEKER et GENTH. — Atlas d'anatomie pathologique de l'œil. Trad. par Parent. 1880.
1881. — HIRSCHBERG. — Arch. f. Augenh., vol. X, 1, p. 40-71. 1881.
— — DE VINCENTIIS. — Annali di ottalmologia, anno X, t. XV. p. 342-400. Pavie, 1881.
1882. — AGNEW. — New-York med. Journal, p. 633. Juin 1882.
— — NETTLESHIP. — British med. Journal, II, p. 842. 1882.
— — PONCET (de Cluny). — Arch. d'ophtalmologie, t. II, p. 211-229. 1882.
— — RANVIER. — Traité technique d'histologie. 1882.

1882. — Ranvier. — Cours du Collège de France, rédigé par Desfosses. — Arch. d'ophthalm., t. II. 1882.
— — Vetsch. — Arch. f. Augenh., XI, p. 413. 1882. Trad. par Parent. Recueil d'ophthalmologie. 1883.
1883. — Santos Fernandez. — Courrier médical, n° 1. 1883.
— — Swanzy. — The Dublin Journal of the medical Sciences, vol. LXXV, p. 165. 1885.
— — Vassaux. — Arch. d'ophth., t. III, n° 6, p. 512.
1884. — Chisolm. — Arch. ophthalm., vol. XIII, p. 47-52. 1884.
— — Cortiguera. — Correo medico castellano, n° 10, 1884, et Revue générale d'opht., vol. XIII, p. 47-52. 1885.
— — Dickey. — The Am. Journ. of the Amer. Scienc., vol. LXXXVIII, p. 486-488. 1884.
— — Dron. — Essai sur les cancers de l'œil. 1884.
— — Fieuzal — Bulletin de la Clinique des Quinze-Vingts, 1884.
— — Haensell. — Bulletin de la Clinique des Quinze-Vingts, p. 70. 1884.
— — Knox. — Glasgow Med. Journal, July 1884, et the Arch. of Pediatrics. Sept. 1884.
— — Nettleship. — British Med. Journal, II, p. 760. 1884.
— — Snell. — British Med. Journal, I, p. 563, 1884.
— — Snell. — British Med. Journal, II, p. 1194. 1884.
1885. — Augier et Dujardin. — Revue générale d'ophth., t. IV, 1885.
— — Brailey. — The Lancet, t. I, p. 1085, 1885, et Semaine médicale, 17 juin 1885.
— — de Græfe. — Ann. d'ocul., t. XCIII, 13, 3, p. 250. 1885.
— — Hirschberg. — Real Encyclop. d'Eulemburg (art. Augengeschwülste). Vienne, 1885.
— — Little. — Transact. of the Am. opht. Soc. et Arch. d'opht., t. V, n° 3, p. 265. 1885.
— — Théobald. — Arch. d'opht., t. V, n° 3, p. 267, 1885.

Vu, le président de la thèse,
TRÉLAT.

Vu, bon et permis d'imprimer,
Le Vice-Recteur de l'Académie de Paris.
GRÉARD.